بیماریهای مغز و اعصاب

۱- پسر ۱۰ ساله‌ای از دوران کودکی دچار حملات سفتی عضلانی میشده است. این سفتی‌ها بیشتر زمانی بروز می‌کنند که او در معرض سرما قرار می‌گیرد یا فعالیت بدنی تکراری انجام می‌دهد، مانند تلاش برای بازی کردن در فضای باز در زمستان. به گفته ی مادر، هرچه پسرش بیشتر حرکت می‌کند، سفتی عضلات او بدتر می‌شود. او گاهی اوقات دچار حملات خفیف و گذرای ضعف عضلانی نیز می‌شود. الکترومیوگرافی (EMG/NCV) هنگام سرد شدن بدن، کاهش قابل توجهی در دامنه CMAP را نشان می‌دهد. کدامیک از بیماریهای زیر بیشترین تطابق را با این تابلوی بالینی دارد؟

Myotonia Congenita (Thomsen Disease)

Hyperkalemic Periodic Paralysis

Paramyotonia Congenita (Eulenburg Disease)

Andersen-Tawil Syndrome

۲- بیماری که به دلیل داشتن دریچه ی prosthetic قلب تحت درمان با وارفارین بوده است، دچار خونریزی مغزی می‌گردد. در سیر درمان 6 واحد FFP دریافت می‌کند. با توجه به شرایط بیمار، بهترین زمان شروع مجدد وارفارین کدام گزینه است؟

بلافاصله بعد از stable شدن بیمار

بعد از یک تا دو هفته

حداقل یک ماه بعد

همزمان با دریافت FFP

۳- خانم 59ساله با سابقه گلیوبلاستوما پس از جراحی تحت درمان با رادیوتراپی و Temozolomide می باشد. پس از یک ماه از شروع درمان دچار سردرد، خواب آلودگی واختلالات شناختی شده است. در MRI مغزی در محل تومور قبلی ادم رویت میگردد. کدام اقدام بعدی تشخیصی کمک کننده‌تر است؟

PET scan

MRI با تزریق

MRS

بیوپسی

۴- برای بررسی ژنتیکی نوجوانی که حملات میوکلونیک صبحگاهی، ضریب هوشی و معاینه عصبی نرمال دارد و مادر بیمار نیز حالت مشابه را ذکر می‌کند. کدامیک از تستهای تشخیصی زیر را انتخاب می‌کنید؟

Next generation sequencing

Polypeptide repeat test

Microarray test

Karyotype testing

۵- بیمار آقای 60 ساله با ضعف پیشرونده و بی حسی هر چهار اندام از 6 ماه پیش مراجعه کرده است. در معاینه ضعف قسمت پروگزیمال بیشتر از دیستال است و حس ارتعاش در هر دو طرف از بین رفته و هیپوستزی به صورت دستکش و جورابی دیده می‌شود. در نوار عصب و عضله علاوه بر درگیری مختصر آکسونال، کاهش قابل توجه سرعت هدایت عصبی و افزایش دیستال لیتنسی دیده می‌شود. علائم فوق با کدامیک از بیماری‌های هماتولوژیک زیر بیشتر دیده می‌شود؟

Osteosclerotic Myeloma

Waldeneshtroms Macloglubolinemia

Cryoglobulenimeia

Myelodysplastic syndrome

۶- بیمار ۶۶ ساله‌ای در حین فعالیت به صورت ناگهانی دچار اختلال تکلم شده است. بیمار در عرض ۷۵ دقیقه از شروع علائم به اورژانس مراجعه کرده است. در معاینه NIHSS در حد ۴ می‌باشد (آفازی و ضعف مختصر دست راست)، اسکن مغزی و آزمایشات انجام شده در حد نرمال است. کدام گزینه از نظر درمانی صحیح است؟

آسپرین ۳۲۵ میلی گرم

آسپرین + کلوپیدگرول

ترومبولیز وریدی

انوکساپارین زیرجلدی

۷- آقای ۶۳ ساله دچار همی پارزی همراه با اختلال در تکرار کلمات می‌گردد. درک کلمات نرمال و صحبت کردن سلیس می‌باشد. ضایعه در کدام ناحیه است ؟

اپرکلار فرونتال غالب

خلفی فوقانی تمپورال غیر غالب

تحتانی فرونتال غیر غالب

آرکویت فاسیکولوس غالب

۸- کدامیک از داروهای زیر در سردردهای میگرنی در بارداری لازم است قطع شود؟

توپیرامات ۲۵ میلی گرم روزانه

منیزیوم ۴۰۰ میلی گرم روزانه

پروپرانولول ۲۰ میلی گرم روزانه

آمی تریپتلین ۲۰ میلی گرم روزانه

۹- خانم مبتلا به سردرد میگرنی با فرکانس 12 تا 15 روز در ماه، درخواست تجویز داروهای جدید میگرن را دارد ولی تمایلی به تزریق وریدی ندارد. همه داروهای زیر مناسب می‌باشند، بجز:

Rimegepant

Atogepant

Galcanezumab

Eptinezumab

۱۰- خانم جوانی با سابقه CVT در چند سال قبل، قصد بارداری دارد. جهت پروفیلاکسی در دوره بارداری برای ایشان کدام اقدام درمانی ارجح است؟

انوکساپارین

هپارین

آسپیرین زیر ۱۵۰ میلی گرم

نیازی به پروفیلاکسی ندارد

۱۱- کودکی ۱۲ ساله بدنبال تصادف با ماشین دچار اختلال هوشیاری می‌گردد و بعد از چند دقیقه بهبود می‌یابد. چند ساعت بعد دچار تهوع و استفراغ و سردرد همراه با همی پارزی و تشنج می‌گردد. در CT اسکن انجام شده ناحیه هیپردنس با حاشیه صاف به شکل عدسی دیده می‌شود. کدام گزینه در ارتباط درمان این عارضه صحیح است؟

در بین روشهای جراحی گذاشتن Burr hole در جمجمه اقدام ارجح می‌باشد .

کرانیوتومی جهت درناژ هماتوم و بستن رگ خونریزی دهنده ضروری است.

در ضایعات کوچک هم باید اقدامات جراحی با تخلیه هماتوم انجام گیرد.

پیدایش علامت بابنسکی دو طرفه تاثیری در پیش اگهی ندارد.

۱۲- آقای 40 ساله استاد دانشگاه، ابراز می‌کند از کودکی پرتحرک بوده و در راستای افزایش گیرایی ذهنی خود به یادداشت برداشتن و خط کشیدن زیر مطالب، اقدام می‌نموده است. بیمار از شما درخواست تجویز دارویی جهت افزایش تمرکز بدلیل شرایط کاری خود را دارد. وی مبتلا به هپاتیت B کنترل شده با افزایش آنزیمهای کبدی است. در سابقه خانوادگی، فرزند ایشان سابقه ADHD داشته و تحت درمان است. کدام داروی زیر را برای ایشان تجویز نمی‌کنید؟

متیل فنیدیت

دکسترو آمفتامین

آتوموکستین

دزیپرامین

۱۳- بیمار ۳۰ ساله‌ای با سابقه تشنجات فوکال از ۳ سال قبل که با داروی لوتیراستام کاملا کنترل بوده است، بدلیل بروز افکار خودکشی و پرخاشگری کاندید قطع داروی لوتیراستام می‌باشد. همه داروهای زیر برای وی مناسب هست، بجز:

Lamotrigine

Lacosamide

Perampanel

Zonisamide

۱۴- مرد ۴۸ ساله با Foot drop چپ از سه ماه قبل مراجعه نموده است. در الکترومیوگرافی، عضله تیبیال قدامی کاملا نوروژن و عضله گاستروکنمیوس نرمال است. برای لوکالیزاسیون محل ضایعه، انجام الکترومیوگرافی از کدام عضله زیر کمک کمتری می‌کند؟

Peroneus Longus

Posterior Tibial

Soleus muscle

Biceps femoris (Short head)

۱۵- خانمی 59 ساله را باشکایت اختلال رفتاری و شخصیتی پیشرونده با شروع از یکسال قبل نزد شما آورده اند. بیمار بی تفاوت شده، آداب اجتماعی را رعایت نمیکند و شوخی های نابجا میکند. پراشتها شده و گاه رفتارهای استرئوتایپی دارد. مادر بیمار با مشکل مشابه در سن 67 سالگی فوت شده است. در بررسی ژنتیک افزایش توالی هگزانوکلئوتید در ژن C9orf72 مشهود است. احتمال درگیری کدام حیطه شناختی در این بیمار کمتر است؟

Executive function

Language

Attention

Visuospatial

۱۶- آنتی بادی علیه کدام subunit رسپتور استیل کولین در acute autoimmune autonomic neuropathy می‌تواند مثبت باشد؟

α1

α2

α3

α4

۱۷- بیمار آقای ۵۴ ساله مورد دیابت از ۷ سال پیش، با درد شدید در ناحیه بالای شکم و قفسه سینه در سمت راست، از یک هفته پیش مراجعه کرده است. در معاینه حس سطحی در نواحی دردناک نسبت به سمت مقابل کم شده و معاینه سیستم حرکتی نرمال است. MRI کمر و توراسیک نرمال گزارش شده و آنالیز مایع مغزی نخاعی نیز طبیعی است. با توجه به محتملترین تشخیص، همه گزینه‌ها صحیح است، بجز:

درمان با IVIG با دوز مناسب کمک کننده است.

در EMG فیبریلاسیون درنواحی درگیر دیده میشود.

بهبودی بیمار ممکن است چندین سال طول بکشد.

احتمال عود علائم در آینده وجود دارد.

۱۸- عصب Obturator در همه عملکردهای مفصل هیپ نقش دارد، بجز:

Flexion

Extension

Internal rotation

External rotation

۱۹- بیمار خانم ۳۰ ساله با شکایت اختلال تعادل پیشرونده از چند سال قبل، مراجعه کرده است. شرح حالی از دوره‌های اسهال میدهد. پانزده سال قبل به علت کاتاراکت جراحی شده است. در معاینه شواهد آتاکسی مخچه‌ای و کاهش رفلکس‌های وتری دارد. در brain MRI شواهد تغییرات ماده سفید پری ونتریکولار و تغییر سیگنال در هسته dentate دو طرف دیده میشود. کدام تشخیص محتمل تر است؟

Ataxia with vitamin E deficiency

Chorea-acanthocytosis

Cerebrotendinous xanthomatosis

Ataxia telangiectasia

۲۰- بیمار ۱۹ ساله‌ای بدنبال تصادف رانندگی دچار ضعف عضلات اندام فوقانی راست و آسیب شبکه بازویی شده است. در معاینه بالینی و الکترومیوگرافی، اختلال صرفا در عضلات زیر دیده می‌شود.

Biceps, Pronator teres, flexor carpi radialis, pectoralis major

محل ضایعه را مشخص نمایید.

Upper trunk

Middle trunk

Posterior cord

Lateral cord

۲۱- مردی ۶۸ ساله با سابقه کارسینومای Squamous cell ریه به دلیل اختلال سطح هوشیاری بستری می‌شود. از وی نوار مغز بعمل میاید که پترن زیر دیده میشود. در مورد تفسیر این نوار کدام گزینه صحیح است؟

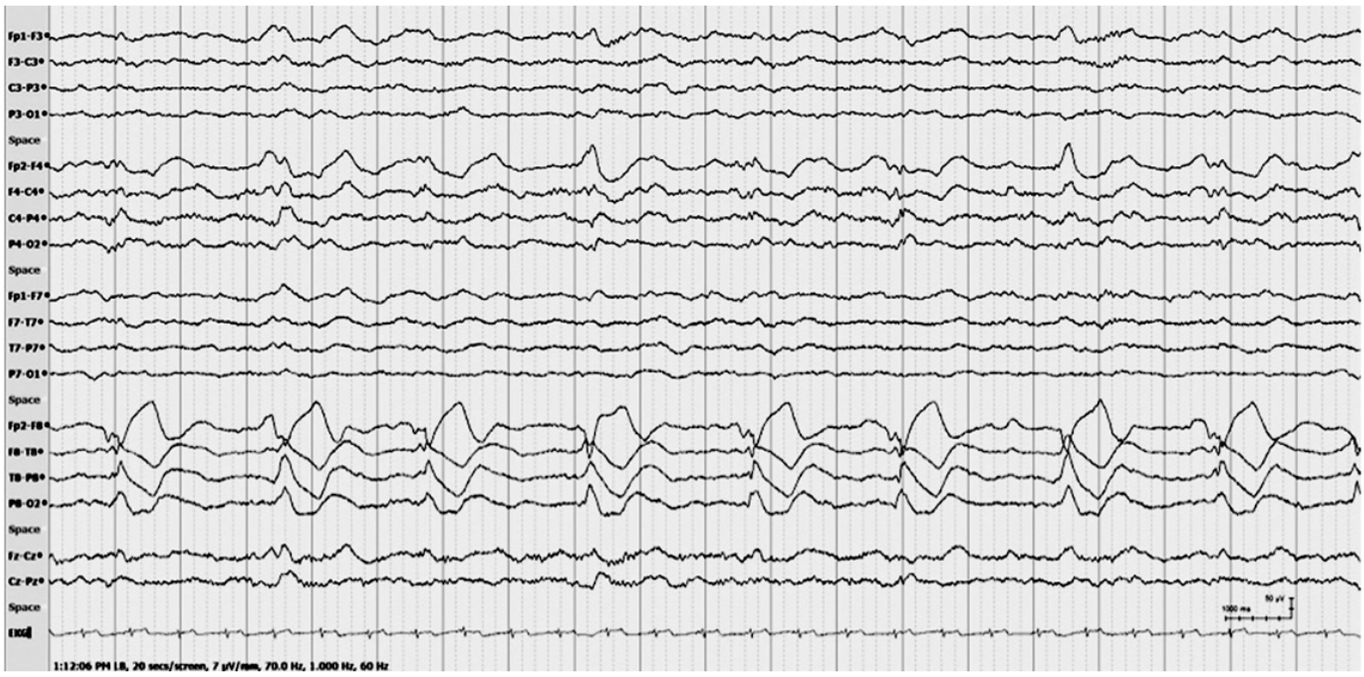

اغلب نشان‌دهنده انسفالوپاتی متابولیک است ولی ریسک تشنج دراین بیمار زیاد نیست.

اغلب نشان‌دهنده ضایعه ساختمانی بوده و ریسک تشنج در این بیمار بالاست.

این پترن نشان‌دهنده استاتوس نان کانوالزیو در بیمار است.

اغلب این پترن بطور طبیعی در افراد مسن دیده میشود.

۲۲- آقای ۴۸ ساله با سابقه مصرف زیاد الکل از سالها قبل، به علت تشنج، بیقراری و لرز اندامها در بیمارستان بستری شده است. پس از بهبود هوشیاری، بیمار در راه رفتن و ایستادن اختلال تعادل شدید دارد و تست Heel to shin مختل است ولی تست‌های مخچه‌ای در اندام‌های فوقانی در حد نرمال است. با توجه به یافته‌های بالینی کدامیک از مسیرهای زیر درگیر شده است؟

کورتیکوپونتوسربلار

اسپینوسربلار

وستیبولو سربلار

الیوو سربلار

۲۳- در افتراق میان ترمور پارکینسون از ترمور اسنشیال (essential tremor) کدامیک از موارد زیر فقط در نوع essential دیده می‌شود؟

reemergent tremor

voice tremor

jaw tremor

postural tremor

۲۴- بیماری با سابقه طولانی مدت مصرف الکل به دلیل تصادف و شکستگی استخوان تیبیا بستری شده و تحت عمل جراحی قرار گرفته است. سه روز پس از عمل جراحی و بستری در بخش ارتوپدی، دچار تعریق، تاکی کاردی و لرزش دستها می‌شود و پس از آن دچار پرشهای میوکلونیک در اندامها و سپس یک نوبت تشنج تونیک-کلونیک ژنرالیزه می‌گردد. در حال حاضر هوشیار است و علایم فوکال عصبی ندارد. کدامیک از احتمالات تشخیصی زیر برای بیمار بیشتر مطرح است؟

بروز هیپوکسی در حین عمل جراحی

عوارض داروهای بیهوشی در بیمار الکلیک

سندروم محرومیت از الکل

آنسفالوپاتی کبدی در زمینه الکلیسم

۲۵- بیمار ۶۰ ساله با سابقه فشار خون بالا و دیابت با سرگیجه، استفراغ و عدم توانایی در راه رفتن به صورت حاد به شما مراجعه کرده است. سرگیجه با حرکات سر تشدید می‌یابد. در معاینه نیستاگموس و آتاکسی شدید در راه رفتن وجود دارد. احتمال انفارکت در کدام قسمت زیر بیشتر محتمل است؟

Superior vermis

cerebellar peduncle Middle

Inferior cerebellum

Dentate nucleus

۲۶- خانمی 87 ساله بدون سابقه بیماری خاص به علت فراموشکاری خفیف با پیشرفت خیلی آهسته با شروع از 5 سال قبل مراجعه کرده است. نامبرده گاه سوال تکراری می‌پرسد و برخی مکالمات اخیر را فراموش می‌کند. از نظر جسمی و ذهنی به جز موارد مذکور کاملا سالم است. تست MMSE نزدیک به نرمال است. MRI مغزی، آتروفی برجسته آنترومدیال تمپورال با حفظ لوب پاریتال و نواحی لترال تمپورال را نشان می‌دهد. FDG-PET نشان‌دهنده هیپومتابولیسم ایزوله مدیال تمپورال بدون درگیری اینفریور یا لترال تمپورال و یا پاریتال است. کدام پاتولوژی به عنوان مسبب علایم محتمل‌تر است؟

Amyloid plaque

TDP-43

α-synuclein

Progranulin

۲۷- در معاینه بیمار کمایی مردمک‌ها طبیعی با پاسخ به نور نرمال، رفلکس قرنیه طبیعی و حرکات به طرفین چشم‌ها وجود دارد ولی اسپاستیسیته دو طرفه تا حد Flexor Posture دیده می‌شود. ضایعه در کدام قسمت محتمل‌تر است؟

در سطح مدولا

قسمت تحتانی پونز

قسمت فوقانی پونز

تالاموس

۲۸- انجام تست ژنتیک برای شروع کدامیک از داروهای زیر در ام اس ضروری می‌باشد؟

کلادریبین

سیپونیمود

اوزانیمود

پونزیمود

۲۹- کدامیک از داروهای زیر با مهار neonatal Fc Receptor(nFcR) در بیماری میاستنی گراویس کاربرد دارد؟

Zilucoplan

Efgartigimod

Eculizumab

Bortezomib

۳۰- با توجه به شکل هنگام گفتن "Ga" توسط بیمار محل ضایعه کدام عصب می‌باشد؟

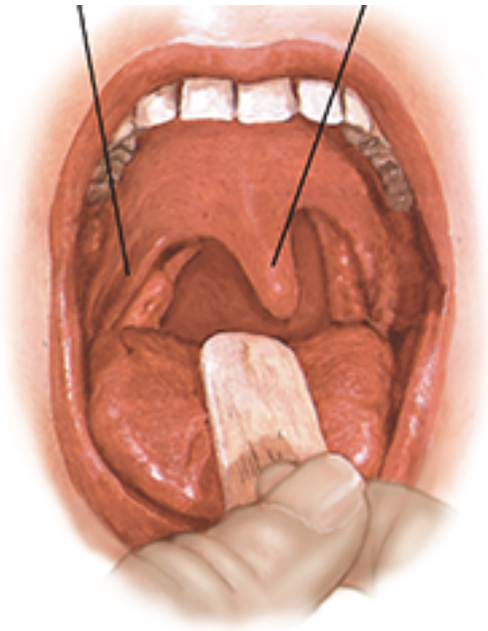

۹و۱۰ راست

۹و۱۰ چپ

۷و۱۰ راست

۷و۱۰ چپ

۳۱- خانم ۳۲ ساله جهت ارزیابی ضعف عضلانی ارجاع شده است. از بیمار بررسی الکترودیاگنوستیک بعمل می‌آید. بررسی هدایت عصبی کاملا نرمال است. در الکترومیوگرافی، دشارژهای کوتاه میوتونیک مشاهده میشود. جهت بررسی بیشتر، از بیمار CMAP اولنار در حالت استراحت و سپس بعد از ۱۰ ثانیه انقباض عضلانی گرفته میشود که افت یا تغییری مشاهده نمی‌گردد. سپس از بیمار خواسته میشود که به مدت پنج دقیقه انقباض عضلانی انجام دهد که این امر باعث افزایش گذرا در دامنه حرکتی و سپس افت تدریجی تا ۶۰٪ در مدت ۲۰ دقیقه می‌شود. با توجه به نتیجه بررسی، محتمل ترین تشخیص چیست؟

Myotonia congenita

Sodium channel myotonia

Paramyotonia congenita

Hyperkalemic paralysis

۳۲- در مورد تحریکات مکرر الکتریکی، کدامیک از عبارات زیر صحیح است؟

از ورزش دادن عضله به مدت یک دقیقه برای بررسی post-exercise facilitation استفاده می کنیم.

سرد کردن عضله یکی از ابزارهای آشکار سازی اختلالات خفیف نوروماسکولار جانکشن است.

در صورت شک به سندرم ایتون لامبرت، ۵۰-۲۰ تحریک با فرکانس بالا برای ارزیابی انجام میشود.

این تست ممکن است در سندرم های میوتونیک بصورت کاذب مثبت شود.

۳۳- بیمار ۸۰ ساله‌ای با سابقه‌ی نارسایی قلبی و پارستزی و دردهای سوزشی در پاها از سال گذشته به علت حملات افت فشار خون در هنگام بلند شدن از زمین معرفی شده است. بررسی‌های روتین الکترودیاگنوستیک نرمال است اما Sudoscan مختل می‌باشد. صرف نظر از مداخلات غیر دارویی کدامیک از درمان‌های زیر را به عنوان خط اول برای کنترل علائم پیشنهاد می‌نمائید؟

Droxidopa

Fludrocortisone

Mestinone

Vasopressin

۳۴- بیمار۳۰ ساله با سردرد میگرنی بسیار شدید به اورژانس مراجعه کرده است. قبل از مراجعه دو مرتبه استفراغ داشته و سردرد و تهوع شدید ایشان را بی‌قرار کرده است. بیمار ذکر می‌کند معمولا حملات وی با خواب عمیق بهبود می‌یابد. معاینات سیستمیک و نرولوژیک نرمال است. کدام روش درمانی زیر ارجح است؟

سوماتریپتان تزریقی

ریزاتریپتان زیر زبانی

پرومتازین تزریقی

اندانسترون تزریقی

۳۵- آقای جوانی ۲ روز بعد از تروما که همراه با شگستکی اندامها بوده است، دچار تنگی نفس ، اختلال سطح هوشیاری و حملات تشنج فوکال و ژنرالیزه می‌گردد. CT اسکن مغز در روز اول بستری نرمال بوده است. در معاینه راشهای پتشیال در ناحیه سینه، زیر بغل و ملتحمه دیده می‌شود. همراهی کدامیک از علایم زیر را در بیمار انتظار دارید؟

کاردیومیوپاتی

گلبول چربی در ادرار

کاهش قند CSF

اسپلنومگالی

۳۶- خانم 38 ساله مورد Seropositive NMOSD و میاستنی گراویس با AchR آنتی بادی مثبت تحت درمان با ریتوکسیماب با دوز مناسب دچار میلیت عرضی جدید گردیده است. به پالس استروییید پاسخ داده و ریکاوری مناسبی دارد. جهت پیشگیری از عود حملات در ایشان کدامیک از درمانهای زیر را به عنوان جایگزین ترجیح می‌دهید؟

Adalimumab

Eculizumab

Infliximab

Ublituximab

۳۷- بیماری با شکایت از دست رفتن گذرای بینایی چشم راست هنگام حرکات چشم مراجعه کرده است. محتمل ترین تشخیص کدام است؟

تنگی کاروتید

توده ی اوربیت

التهاب کیاسما

افزایش فشار مغز

۳۸- همه علائم زیر می‌توانند در خواب طبیعی دیده شوند، بجز؟

Upward deviation چشم ها

افزایش رفلکس های وتری

علامت بابنسکی

تنفس شین- استوک

۳۹- درمورد کدام عفونت باکتریایی این فرضیه مطرح شده که از طریق کاهش سلول‌های Th1 و Th17 می‌تواند اثرات پروتکتیو برای ابتلا به بیماری MS داشته باشد؟

Helicobacter pylori

Borrelia burgdorferi

Mycoplasma pneumoniae

Chlamydia pneumoniae

۴۰- نوزاد پره‌ترم (۳۶ هفته) با Moderate Hypoxic Ischemic Encephalopathy طی ۲ ساعت پس از تولد بستری شده است. کدام مداخله باید در یک پنجره زمانی مشخص، آغاز شود تا به‌طور معنی‌دار نتایج تکاملی عصبی را بهبود دهد؟

کورتیکواستروئید با دوز بالا

هیپوترمی درمانی تمام‌بدن

انفوزیون مداوم مانیتول وریدی

هیپرونتیلاسیون متناوب مکرر

۴۱- خانم ۳۰ ساله‌ای به علت ضعف عضلانی پیش رونده, آنزیم‌های عضلانی بالا و EMG میوپاتیک با تشخیص میوزیت، تحت درمان با کورتیکواسئروئید و IVIg قرار دارد. به علت عدم پاسخ بالینی بیوپسی عضله می‌شود که در آن شواهدی از التهاب دیده نمی‌شود اما در رنگ آمیزی Oil Red O افزایش رسوب چربی در عضله دیده می‌شود. خواهر بیمار با تشخیص میوزیت تا سن ۴۰ سالگی تحت درمان با کورتون خوراکی بوده و به دلایل نامشخص فوت کرده است. کدامیک از اقدامات زیر را در ایشان پیشنهاد می‌نمایید؟

فقدان التهاب ناشی از اثرات کورتون است و با توجه به سابقه‌ی خانوادگی بیماری اتوایمیون Rituximab شروع گردد

قطع تدریجی کورتیکواستروئید در بیمار و شروع همزمان Riboflavine و Q10و بررسی ژنتیکی

تکرار بیوپسی عضله پس از قطع کامل کورتیکواستروئید وانجام رنگ آمیزی MHC از نظر میوزیت

بررسی Myositis Profile در خون محیطی و ادامه کورتیکواستروئید و IVIg تا آماده شدن نتیجه ی تست

۴۲- آقای ۳۰ ساله‌ای بدلیل حملات کوتاه مدت استرئوتایپیک احساس تشنگی و ریزش بزاق به شما مراجعه میکند. حملات فوق چندین بار در طی ۲ سال گذشته تکرار و با درمان دارویی کاملا برطرف شده است. محتمل ترین محل ضایعه در کجا است؟

Insula

Uncus

Cingulate

Hypothalamus

۴۳- بیمار۴۰ ساله مبتلا به سردردهای دوره‌ای یک ماهه است که به طور متوسط دو مرتبه در سال اتفاق می‌افتد. حملات فقط در شب حدود ساعت یک بوده و ایشان را از خواب با درد شدید بیدار می‌کند و حدود ۴۰ دقیقه طول می‌کشد. از نظر سیستمیک و نرولوژیک نرمال هستند. در دوره جدید پس از یک هفته به شما مراجعه کرده است. کدام روش درمانی ارجح است؟

تزریق متیل پردنیزولون وریدی به مدت ۵ روز

تجویز وراپامیل 160میلی گرم در روز در 2 دوز

یک قرص ارگوتامین قبل از خواب

تجویز پره گابالین ۱۵۰ میلی گرم هر شب قبل از خواب

۴۴- خانم 60 ساله با سابقه کانسر تحت درمان با سیس پلاتین پس از 3 ماه دچار ضعف و درد اندام تحتانی شده است. در معاینه آرفلکسی دارد. با کدامیک از داروهای زیر احتمال بدتر شدن علایم وجود دارد؟

گاباپنتین

منیزیم

کلسیم

استیل ال کارنیتین

۴۵- نوجوان 14 ساله‌ای با سندرم Dravet مقاوم به درمان دارویی و جهش تأیید شده در SCN1A، کاندید رژیم درمانی است. کدام رژیم برای این بیمار مناسب‌تر است؟

رژیم با شاخص گلیسمی پایین

رژیم کلاسیک کتوژنیک

رژیم مدیترانه‌ای

رژیم اصلاح‌شده اتکینز

۴۶- خانم ۳۴ ساله با درد ساعد و پارستزی انگشتان ۱ تا ۳ دست راست مراجعه نموده و تحت بررسی الکتروفیزیولوژیک قرار میگیرد. اعصاب حسی و حرکتی دست چپ و عصب اولنار راست کاملا نرمال است. پتانسیل حسی از انگشتان ۲ و ۳ بدست نمی‌آید. در بررسی عصب مدین موتور:

DL= 3.4 ms, CMAP amplitude= 0.7 mv, CV= 44 m/s

در الکترومیوگرافی سوزنی عضلات ADM, FCU, triceps نرمال هستند ولی تغییرات نوروژنیک در عضلات (PT), APB, FPL Pronator teres راست دیده می‌شود. با توجه به تغییرات الکتروفیزیولوژیک، کدامیک از محل‌های زیر بعنوان محل درگیری عصب محتمل‌تر است؟

Ligament of Struthers

lacertus fibrosus

sublimis bridge

substance of the PT

۴۷- کدامیک از علائم ذیل در گرفتاری شریانی کورئیدال قدامی دیده نمی‌شود؟

همی پارزی

همی آنوپی

آفازی

آپراکسی

۴۸- خانم 45 ساله به علت خونریزی ساب آراکنویید گرید یک Hess & Hunt مراجعه کرده است و سریعا آنوریسم ACom کویل شده است. سابقه تشنج در سیر بیماری ندارد. در مورد شروع درمان ضد صرع در این بیمار کدام گزینه صحیح است؟

درمان آنتی اپیلپتیک به مدت 7 روز توصیه می‌شود.

درخواست EEG داده شود و سپس تصمیم گیری شود.

درمان طولانی مدت آنتی اپیلپتیک در نظر گرفته شود.

درمان آنتی اپیلپتیک برای بیمار لازم نیست.

۴۹- آقای ۴۲ ساله‌ای به دلیل ابتلا به ویروسHIV با تعداد سلول‌های CD4 20 cells/microL تحت درمان با داروهای antiretroviral قرار گرفته و پس از شروع درمان دچار ضعف پیشرونده‌ی اندام‌های سمت چپ شده است. MRI بیمار در زیر مشاهده می‌شود. با توجه به محتمل‌ترین تشخیص کدامیک از درمان‌های زیر را پیشنهاد می‌کنید؟

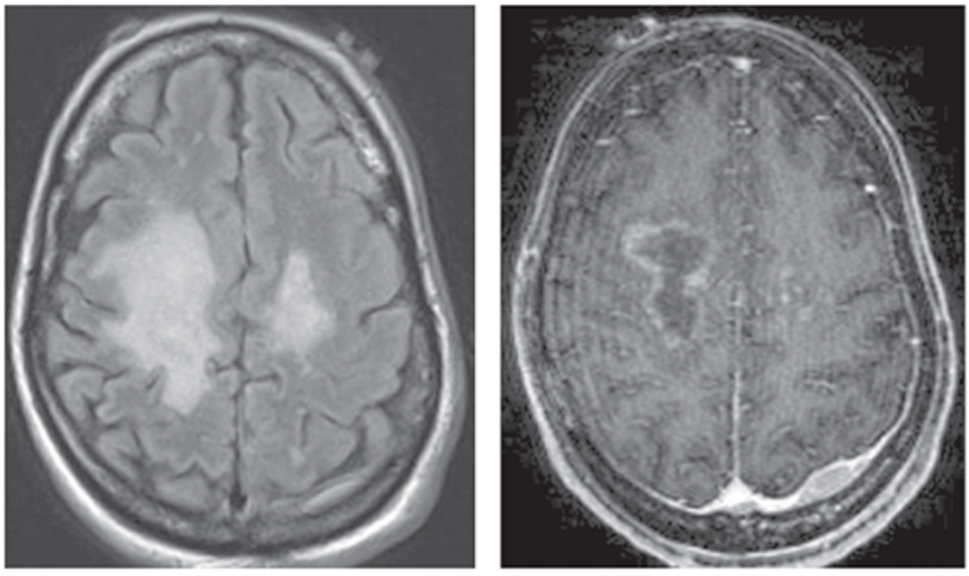

پلاسمافرز

کورتیکواستروییید

پریمتامین + سولفادیازین

تغییر نوع رژیم درمانی ART

۵۰- در بررسی یک بیمار با دمانس در تصاویر FDG-PET Scan هایپومتابولیسم در نواحی پاریتال و تمپورال دوطرفه به صورت غیر قرینه وجود دارد و کورتکس‌های اولیه و هسته‌های عمقی مغز سالم می‌باشند. در این بیمار کدامیک از اختلالات پروتئینی زیر به صورت اولیه، مطرح می‌باشد؟

Alpha-Synuclelnopathy

Beta-Amyloidopathy

Tauopathy

Prionopathy

۵۱- بیماری بدنبال استروک درگیر کننده بخشی از یک لوب مغزی دچار مشکل در محاسبه شده است. اعداد را متوجه می‌شود اما توانایی محاسبات پیچیده را ندارد. کلمات را می‌تواند بخواند یا درک کند اما در درک جملاتی که عناصر ارتباطی دارد (مثلا: رنگ پوست علی از حسن روشن تر اما از خواهرش تیره تر است) مشکل دارد. احتمال وجود کدام علامت زیر در این بیمار کمتر است؟

ناتوانی در نامیدن بخشهایی ازبدن

مشکل در افتراق اندامهای سمت چپ و راست

مشکل در افتراق اندامهای فوقانی و تحتانی

نقص در نامیدن رنگها بدون مشکل در انطباق رنگها

۵۲- آقای 55 ساله‌ای با شکایت از بی‌حسی در ناحیه چانه و لب تحتانی از یک ماه قبل مراجعه میکند. سایر معاینات نورولوژیک نرمال است. با توجه به شک بالینی، بررسی کدامیک از موارد زیر در الویت است؟

Kidney

Liver

Prostate

Parathyroid

۵۳- آقای 62 ساله‌ای با شکایت از اختلال راه رفتن از ۶ ماه قبل مراجعه کرده است. در بررسی‌های انجام شده، طول و پهنای قدم نرمال بوده ولی ارتفاع قدم افزایش یافته است. کدامیک از بررسی‌های زیر در بیمار فوق اولویت دارد؟

Brain MRI

EMG-NCV

Trodat SPECT

SSEP

۵۴- همه ی موارد زیر در پیشگویی موفقیت گذاشتن شانت در بهبودی علائم بالینی NPH مطرح هستند، بجز:

ایدیوپاتیک بودن علت ابتلای به NPH

بزرگی قابل توجه بطن‌ها در مقایسه با آتروفی کورتیکال

فشارCSF بالای 150 میلی‌متر آب

بهبودی علائم پس از پونکسیون نخاعی و درناژ CSF

۵۵- بیماری با عدم تعادل مزمن پروگرسیو از حدود 7 سال قبل مراجعه کرده است. در معاینه آتاکسی سربلار دارد و گاهی پلی میوکلونوس هم دیده می‌شود. در بررسی‌ها شواهد پلی نروپاتی عمدتا حسی آکسونال و آتروفی مخچه بیشتر در ناحیه ورمیس هم وجود دارد. بررسی از نظرکدامیک از اتوآنتی بادی‌های زیر بیشتر کمک کننده است؟

GAD-65

Endomysial

Smooth muscle

ANNA1

۵۶- بیمار ۶۵ ساله‌ای با سابقه هیپرتانسیون و دیابت، به علت همی پارزی حاد سمت چپ از یک ساعت قبل به اورژانس آورده می‌شود. آزمایشات و سی تی اسکن مغز نرمال است و سی تی آنژیو عروق گردن و مغز تنگی بارز در دیستال M2 در سمت راست را نشان می‌دهد. برای بیمار حدود ۲/۵ ساعت بعد از شروع علایم، TPA تزریق و انفوزیون شده است ولی علایم بیمار باقی مانده است. در مورد ادامه درمان کدام گزینه صحیح است؟

انجام ترومبوکتومی

انجام سونوترومبولیز

شروع ضد انعقاد تزریقی

شروع آنتی پلاکت بعد از 24 ساعت

۵۷- بیماری بدلیل ضعف سریعا پیشرونده اندامهای تحتانی با شروع از چند روز پیش، به اورژانس آورده شده است. یک هفته قبل از این علایم، تب و میالژی داشته است. در معاینه ضعف غیر قرینه‌ی اندامهای تحتانی همراه با تون کاهش یافته‌ی عضلات و کاهش رفلکسهای وتری وجود دارد. در MRI ضایعه طویل (LETM) در T10- L1 با درگیری عمدتا ماده‌ی خاکستری دیده می‌شود. کدام علت ویروسی زیر محتمل‌تر است؟

Enterovirus

Human Immunodeficiency

Varicella-zoster

Epstein-Barr

۵۸- یک کودک ۷ ماهه برای ارزیابی اختلال تکامل و حملات ناگهانی در سر و تنه به صورت مکرر، به کلینیک آورده شده است. از وی نوار مغزی در طی خواب بعمل می‌آید که پترن زیر دیده میشود. این پترن چه نامیده میشود؟

Burst-suppression pattern

Electrodecremental response

Generalized paroxysmal fast activity

Focal nonconvulsive seizure

۵۹- آقای 26 ساله مبتلا به MS کاندید دریافت فینگولیمود می‌باشد. در بررسی اولیه تست آنتی بادی علیه واریسلا منفی است. در صورت انجام واکسیناسیون با واکسن زنده ضعیف شده حداقل فاصله زمانی تزریق واکسن و شروع دارو را چه مدت توصیه می‌نمایید؟

چهار هفته

شش هفته

هشت هفته

دو هفته

۶۰- سطح دارویی موثر کدامیک از داروهای زیر در زمان بارداری چندان کاهش نمی‌یابد و لذا مانتیتور غلظت توتال آن دارو در زمان بارداری ضرورتی ندارد؟

Oxcarbazepin

Levetiracetam

Carbamazepin

Lamotrigin

۶۱- در بیمار با دمانس فرونتوتمپورال (FTD) اختلال در کدامیک از فانکشنهای زیر محتمل‌تر است؟

Orientation

Memory

Visuospatial capability

Inhibition

۶۲- بیماری ۷۳ ساله با سابقه فشارخون و دیابت به علت دوبینی مراجعه کرده است. در معاینه، چشم چپ پتوز دارد و در نگاه به راست به داخل نمی‌آید. پاسخ رفلکس مردمک به نور در هر دو چشم طبیعی است. باتوجه به محتمل‌ترین تشخیص گزینه صحیح کدام است؟

معمولا این عارضه طی چند ساعت ایجاد می‌شود.

معمولا این عارضه به صورت بدون درد خود را نشان می‌دهد.

پروگنوز بهبودی این عارضه معمولا مطلوب نمی‌باشد.

ضایعات با اثر فشاری در صدر تشخیص‌های افتراقی می‌باشند.

۶۳- بیمار 17 ساله مبتلا به ASD بزرگ همراه با شنت راست به چپ، دچار آبسه مغزی شده است. کدام میکروارگانیسم به عنوان علت، شایع‌تر است؟

Listeria monocytogenes

Pseudomonas aeruginosa

Streptococcus viridans

Escherichia coli

۶۴- از بیماری 26 ساله با سندرم لنوکس-گاستوت و ناتوانی ذهنی نوار مغز در زمان خواب به عمل می‌آید. در EEG خواب بیمار دوره‌هایی از دیس شارژهای ژنرالیزه، تیز و با فرکانس بالا در محدوده‌ی ۱۱–۱۲ هرتز دیده میشود. تکنسین نوار مغزی هیچ نشانه بالینی آشکاری را همزمان با این تخلیه‌ها گزارش نمی‌کند. یافته های نوار مغزی نشان‌دهنده چیست؟

دوکهای خواب را نشان می‌دهد و نرمال تلقی میشوند.

به نفع تشنجات آتونیک بوده و با افزایش سن بیشتر میشوند.

فعالیت سریع پاروکسیسمال منتشر بوده و در این بیماران دیده میشود.

آرتیفکت عضله ناشی از حرکت بیمار در طی خواب است.

۶۵- آقای ۴۰ ساله‌ای را با شکایت از ضعف نیمه‌ی چپ بدن به اورژانس آورده‌اند. بیمار شرح حالی از بثورات جلدی به صورت وزیکول‌های آبدار و دردناک برروی پل بینی و چشم راست را ۶ هفته پیش میدهد که بهبود یافته است. MRI انفارکت‌های کوچک در ماده سفید همی سفر سمت راست را نشان میدهد. جهت تشخیص کدام بررسی در CSF کمک کننده‌تر است؟

Serology

PCR

Culture

Antigen study

۶۶- بیماری با ضعف عضلانی پیشرونده پروگزیمال از حدود دو ماه قبل و ضایعات پوستی بر روی صورت, سینه و بند انگشتان مراجعه کرده است. در آزمایش‌های انجام شده CPK معادل 800 میلی‌گرم در دسی‌لیتر می‌باشد و EMG الگوی Irritable Myopathy را نشان می‌دهد. در تست‌های اختصاصی میوزیت MDA-5 با تیتر بالا مثبت است. همه داروهای زیر در درمان این بیمار مناسب است، بجز:

کورتیکواستروئید

آزاتیوپرین

متوترکسات

مایکوفنولات

۶۷- خانم 30 ساله ای بدلیل اپی لپسی از ۳ سال قبل با داروی زونیزومایدکنترل میباشد. وی پس از زایمان جهت مشاوره برای شیردهی نوزاد به شما ارجاع میشود. با توجه به نگرانی مادر درخصوص عوارض احتمالی زونیزومایدد در نوزاد، کدام گزینه درخصوص برنامه درمانی ایشان در دوره شیردهی صحیح است؟

باتوجه به عدم ترشح زونیزومایدد در شیر نگرانی بی مورد است

شروع داروی کاربامازپین و کاهش دوز زونیزومایدد

جایگزینی داروی زونیزومایدد با داروی لاکوزامید

مانیتور نوزاد از نظر اثر سداتیو زونیزومایدد و ادامه شیردهی

۶۸- در medical management بیمار مبتلا به ICH حاد اولیه با سابقه دیابت و پرفشاری خون بدون کاهش سطح هوشیاری و تشنج که در ساعات ابتدایی مراجعه کرده است، گزینه درست کدام است؟

همزمان با بستری شدن، هپارین برای پروفیلاکسی ترومبوز وریدهای عمقی

تزریق fosphenytoin جهت پروفیلاکسی از بروز تشنج

انفوزیون نرمال سالین 0.9 درصد 1ml/kg/h

دریپ انسولین و نگه داشتن گلوکز زیر 100mg/dl

۶۹- مردی به علت حرکات خطرناک در حین خواب که منجر به صدمه به وی شده، مراجعه کرده است. حملات بیشتر در نیمه دوم خواب ایجاد می‌شود و در پلی سومنوگرافی انجام شده این حملات در دوره‌ای از خواب است که تمام عضلات جز عضلات اکستراکولر آتونیک می‌باشند. در بررسی‌های انجام شده آنتی بادی بر علیه پروتئین IgLON-5 در سرم مثبت بوده است. در صورتی که بیمار همزمان دچار افسردگی باشد، کدام دارو برای افسردگی ایشان مناسب‌تر است؟

Tranylcypromine

Venlafaxine

Bupropion

Doxepin

۷۰- در بیمار جوانی با تشخیص مننژیت بعد از دو هفته درمان آنتی‌بیوتیک، CT مغز نشان‌دهنده ضایعه کانونی با سایز 3 سانتی‌متر در دیانسفال با ring enheancment است. رشد استرپتوکوک پنومونیه در CSF گزارش شده است. جهت ادامه درمان کدام مورد زیر صحیح است؟

ادامه درمان طبی تا پایان دوره و عدم مداخله جراحی

ادامه درمان طبی و درناژ استریوتاکتیک ضایعه

تخلیه کامل آبسه از طریق کرانیوتومی باز

درمان اینتراتکال با آنتی بیوتیک

۷۱- خانم 55 ساله با اختلال خواب، افت قوای شناختی و حرکات کره‌ای در اندامهای فوقانی از سه ماه قبل مراجعه نموده است. در معاینه اختلال حرکتی چشم‌ها مشهود بوده و اختلال بلع خفیف نیز دارند. احتمال وجود آنتی بادی بر علیه کدامیک از موارد زیر را بیشتر مطرح می‌نمایید؟

DPPX

IgLON5

GFAP

GAD65

۷۲- تکنیک موسوم به DaT Scan که به روش SPECT Scan انجام می‌شود، برای افتراق کدامیک از موارد زیر کارایی بیشتری دارد؟

بیماری آلزایمر از دمانس فرونتوتمپورال

ترمور اسانسیل از بیماری پارکینسون

بیماری پارکینسون از مالتیپل سیستم آتروفی

دمانس جسم لوی از بیماری پارکینسون

۷۳- آقای 68 ساله بدلیل علایم حسی و دردهای رادیکولار و سپس ضعف در اندامهای تحتانی و اختلال اسفنکتری از حدود یک سال پیش تحت بررسی است. در معاینه هایپررفلکسی دارد. MRI نخاع ضایعه طویل (LETM) توراسیک و لومبار نشان داده که در حاشیه انهانسمنت خفیف دارد. در بررسی‌های مایع نخاع، سیستمیک، عفونی، اتوایمیون و پارانئوپلاستیک نکته‌ای یافت نشد. بدنبال دریافت متیل پردنیزولون وریدی علایم بالینی بیمار بدتر شده است. کدام اقدام تشخیصی زیر مناسب‌تر است؟

Biopsy

FDG-PET Scan

Flexion and Extension Spine MRI

Spinal Angiography

۷۴- بیماری 8 هفته پس از تصادف با اتوموبیل که سبب ضربه مغزی شدید و کما شده بود، به تدریج سیکل خواب و بیداری پیدا کرده و عملکرد قلبی تنفسی مناسبی پیدا میکند. در معاینه ابتدا با تحریک دردناک و سپس گاهی خود بخود چشم ها را باز میکند و به طرفین حرکت می‌دهد ولی ارتباط هدفمندی با اطراف ندارد. کدامیک از یافته‌های نوار مغزی در این بیمار نشانه پیش آگهی بهتر است؟

آرتیفکت پلک زدن

بروز موج آلفای منتشر

آرتیفکت حرکات چشم ها

پاسخ ریتم زمینه به محرکات بیرونی

۷۵- بیماری نمی‌تواند گفتار را بفهمد، اما صداهای محیطی (مثل زنگ درب) را تشخیص می‌دهد و خواندن و نوشتن وی سالم است. کدام ضایعه محتمل‌تر است؟

انفارکت در قلمرو شاخه فوقانی شریان مغزی میانی چپ

انفارکتوس تالاموس چپ

خونریزی لوب آهیانه‌ای چپ

انفارکت دوطرفه لوب گیجگاهی فوقانی

۷۶- در پریمتری بیماری مبتلا به IIH که تحت درمان با استازولامید 250 میلی‌گرم دو بار در روز است، بزرگی نقطه کور و نقص اینفرونازال میدان بینایی مشاهده می‌گردد. حدت بینایی فرد به صورت پیشرونده کاهش یافته است. کدام اقدام زیر در این شرایط صحیح‌تر است؟

درمان جراحی فوری

افزودن پردنیزولون به استازولامید

LP جهت بررسی مجدد CSF از جهت فشار و آنالیز

انجام MRI اوربیتال با و بدون کنتراست

۷۷- در بیمار کمایی که تنفس با دوره‌های کوتاه‌مدت هیپرونتیلاسیون و آپنه با ویژگی non -smooth waxing & waning دارد، ضایعه کدام قسمت محتمل‌تر است؟

کورتکس دو طرفه

پوستریور فوسا

هیپوتالاموس

تالاموس

۷۸- خانم ۴۰ ساله با شکایت احساس ویبره در پاها در حالت ایستاده و بی حرکت مراجعه نموده است. علایم بعد از چند قدم راه رفتن از بین میرود. معاینه نورولوژیک نرمال است. برای درمان این بیمار، کدام دارو موثرتر است؟

Topiramate

Clonazepam

Propranolol

Biperidine

۷۹- بیمار 35 ساله با شکایت حملات درد تیر کشنده شدید ۱ تا ۲ دقیقه‌ای مکرر در ناحیه داخلی گوش و اطراف آن مراجعه کرده است. در معاینه با لمس اطراف گوش همان درد ایجاد می‌شود. سایر معاینات نرمال است. کدام تشخیص را بیشتر مطرح می‌نمایید؟

Trigeminal neuralgia in mandibular division

Greater occipital neuralgia

Glossopharyngeal neuralgia

Nervus intermedius neuralgia

۸۰- آقای ۳۵ ساله‌ای به دلیل کاهش سطح هوشیاری به اورژانس آورده شده است. در سی تی اسکن مناطق متعدد نقطه‌ای خونریزی در لوب فرونتال، تمپورال، اسپلنیوم کورپوس کالوزوم و ساقه‌ی مغز مشهود است. کدامیک از داروهای زیر می‌تواند موجب افزایش نوروپلاستیسیتی و تسریع بهبودی در بیمار گردد؟

Sertraline

Selegiline

Amantadine

Bromocriptine

۸۱- در بیماری که بعلت درد کتف مراجعه نموده است، سوزن الکترومیوگرافی را بین لبه داخلی اسکاپولا و خط وسط ناحیه پشتی قرار میدهیم و از بیمار میخواهیم که پشت دست را به ناحیه کمر چسبانده و سپس از بدن فاصله دهد. با این کار کدام عضله مورد بررسی قرار میگیرد؟

Rhomboid

Latissimus Dorsi

Teres Major

Teres Minor

۸۲- مردی ۳۵ ساله با شکایت از سرگیجه و عدم تعادل طی ۶ ماه گذشته به کلینیک مراجعه می‌کند. در معاینه نورولوژیک، آتاکسی مخچه‌ای دارد. بیوپسی از ضایعه مخچه‌ای بیمار نشان‌دهنده سلول‌های گرانولار، پورکنژ و گلیال به صورت نامنظم و دیس‌پلاستیک است. با توجه به شرح حال و هیستوپاتولوژی، کدامیک از موارد زیر به‌عنوان مهم‌ترین ویژگی متمایزکننده این بیماری از سایر تومورهای مخچه‌ای شناخته می‌شود؟

رشد سریع پیشرونده ولی خوش‌خیم ضایعه

حضور سلول‌های عصبی خاص در ضایعه

نمای tiger stripe در نیمکره مخچه‌ای در MRI

ارتباط ژنتیکی با جهش در ژن BRAF وسندرم Cowden

۸۳- کاهش شنوایی یکطرفه بدون درگیری سایر اعصاب کرانیال در منتژیت ناشی از کدامیک از بدخیمی‌های زیر بیشتر دیده می‌شود؟

لنفوم

کارسینوم برونکوژنیک

ملانوم

کوریوکارسینوم

۸۴- کدام هسته ساقه مغز با هر سه لوب مخچه ارتباط دارد؟

وستیبولر

کوکلئر

الیو تحتانی

سالیتوری

۸۵- کدامیک از گزینه‌های زیر نمای غالب بالینی در Pantothenic Acid Deficiency میباشد؟

Predominantly sensory Neuropathy

Cerebellar Ataxia

Predominantly cortical dementia

Proximal Myopathy

۸۶- از بیماری ۶۸ ساله بدون سابقه تشنج، به دلیل دوره‌هایی از "خیره شدن" در طول روز، به‌ویژه زمانی که خسته است، نوار مغزی بعمل میاید. نوار مغزی که در طی خواب سبک انجام شده است، امواجی با ظاهر نوک‌تیز را نشان می‌دهد که عمدتاً در نواحی مید تمپورال دو طرف دیده می‌شوند و گاهی به صورت قطارهای کوتاه (short trains) ظاهر می‌گردند. بیمار در حین بروز این امواج خاص، هیچ رویداد بالینی آشکاری را تجربه نمی‌کند. مناسب‌ترین تفسیر این امواج نوک‌تیز چیست؟

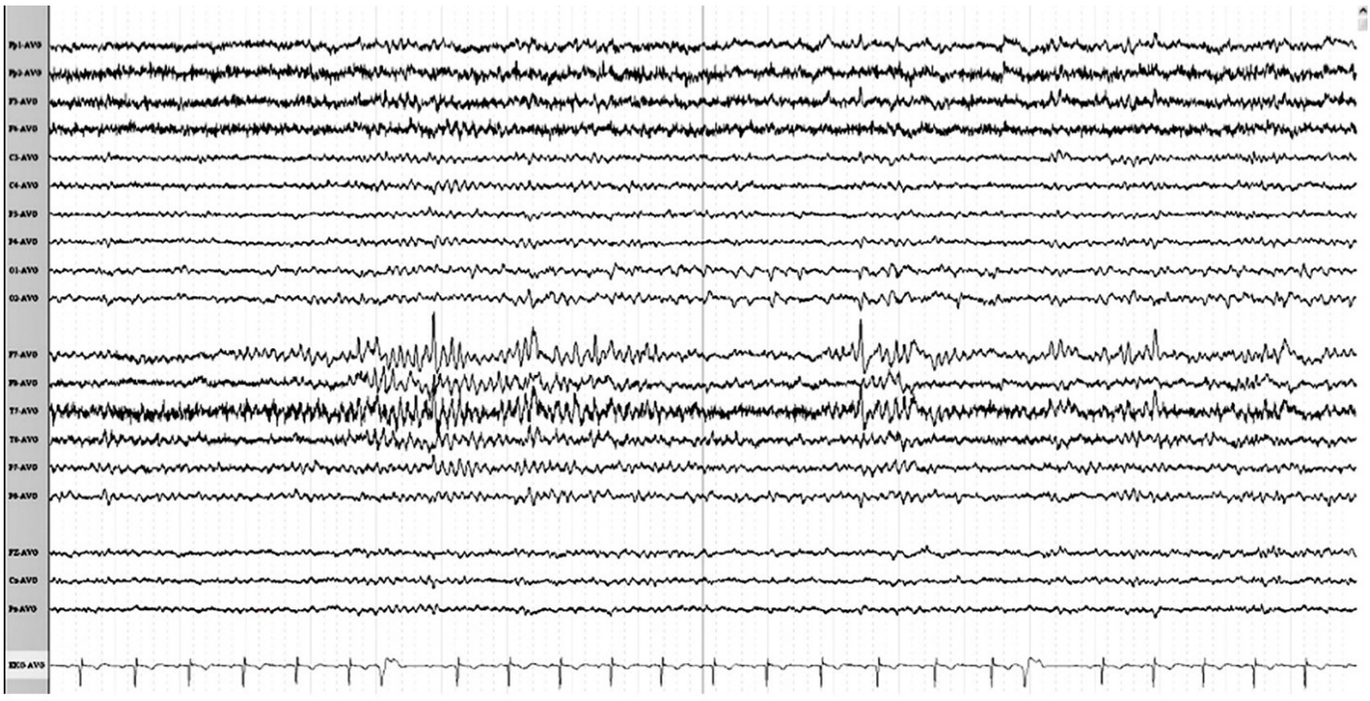

این امواج،اسپایک‌های پاتولوژیک لوب تمپورال هستند و نشان‌دهنده‌ی صرع کانونی می‌باشند.

این امواج Wicket Spikes هستند و یک واریانت طبیعی در نوار مغزی محسوب می‌شوند.

این الگو احتمالا ارتیفکت الکترومیوگرافی است که بصورت موقت در طی خواب ظاهر شده است.

این امواج، آرتیفکت‌هایی ناشی از حرکت الکترود درطی خواب سطحی هستند.

۸۷- تجویز کدامیک از داروهای زیر به منظور پیشگیری از حملات میگرن در بیماری که میگرن و هیپوتانسیون اینتراکرانیال خودبخودی (SIH) به طور همزمان دارد، ممکن است باعث بدتر شدن علائم SIH در بیمار شود؟

نورتریپتیلین

توپیرامات

پروپرانولول

ونلافاکسین

۸۸- در بیماری که در مرحله MCI می‌باشد، وجود کدام ترکیب از بیومارکرها، ارتباط قویتری با بیماری آلزایمر دارد؟

tau PET و amyloid PET مثبت

tau PET مثبت و افزایش فسفو تائو در CSF

افزایش توتال تائو در CSF و FDG-PET مثبت

tau PET و FDG-PET مثبت

۸۹- بیمار ۵۵ ساله هنگام ایستادن روی تردمیل در باشگاه به‌طور ناگهانی دچار بیهوشی می‌شود. در بررسی tilt table test، پس از ۱۰ دقیقه در وضعیت ۶۰ درجه، فشار خون او به‌طور ناگهانی افت کرده و تعریق و سرگیجه ایجاد می‌شود. این یافته بیشتر با کدام تشخیص مطابقت دارد؟

نارسایی مزمن اتونومیک محیطی

سنکوپ نوروکاردیوژنیک

سنکوپ قلبی ناشی از بلوک کامل AV

سنکوپ ناشی از افت حجم خون

۹۰- آقای 30 ساله‌ای با سابقه‌ی قبلی لوکمی حدود یک ماه قبل تحت پیوند مغز استخوان قرار گرفته است. بیمار به دلیل سردرد، تب، تشنج و کاهش سطح هوشیاری از حدود یک هفته قبل به اورژانس آورده شده است. در MRI بیمار درگیری دوطرفه‌ی مدیال تمپورال که به تالاموس گسترش یافته است مشاهده می‌شود. بیمار به درمان با فوسکارنت پاسخ مناسبی داده است. عفونت با کدامیک از ویروس‌های زیر بیشتر مطرح می‌باشد؟

VZV

CMV

EBV

HHV6

۹۱- آقای ۶۵ ساله مورد بیماری پارکینسون از پنج سال قبل، تحت درمان با لوودوپا-سی (۲۵۰ میلی‌گرم چهار بار در روز) می‌باشد. دوز لوودوپا بیمار به علت شکایت از فریزینگ و تشدید کندی حرکات و ترمور ،در هر وعده افزایش یافته است که با افزایش دوز دچار حرکات کره‌ای فرم اندام ها شده است. کدام اقدام درمانی را پیشنهاد می‌کنید؟

افزودن تری هگزی فنیدیل با کاهش دوز لوودوپا

افزودن پرامی پکسول بدون تغییر دوز لوودوپا

کاهش دوز لوودوپا در هر وعده و افزایش دفعات مصرف

افزودن کلوزاپین با افزایش دوز لوودوپا

۹۲- بیمار ۶۰ ساله‌ای تحت درمان با آتورواستاتین می‌باشد. از حدود شش ماه قبل دچار دردهای عضلانی و کرامپ در عضلات ساق پا می‌شود. در معاینه ضعف ندارد و EMG نرمال است. کلیه بررسی‌های انجام شده از نظر علت کرامپ منفی است. سطح سرمی CPK مختصری بالاست. کدامیک از اقدامات زیر را پیشنهاد می‌نمائید؟

قطع آتورواستاتین برای حداقل دو ماه و اصلاح کمبود احتمالی سطح سرمی ویتامین D3

بررسی سطح سرمی Anti HMGCo R Ab و شروع ایمونوتراپی در صورت مثبت بودن

تجویز مکمل‌های منیزیم و Q10 برای حداقل دو ماه و در صورت عدم پاسخ قطع استاتین

شروع دوز بالای داروی Ezetimibe و قطع آتورواستاتین برای همیشه

۹۳- بیماری با سابقه نارکولپسی متعاقب قطع ناگهانی داروهایش به علت حملات خالی کردن زانو و زمین خوردن متوالی مراجعه کرده است. این حملات بیشتر در مواجهه با شرایط ترسناک ایجاد می‌شود و همراه با پرش‌ها و انقباض‌های عضلانی در صورت می‌باشد. حملات حدود 30 تا 60 ثانیه طول می‌کشد. در حین حمله بیمار هشیار است ولی گاهی متعاقب آن به خواب می‌رود. در معاینه بیمار در حین حمله رفلکس‌های تاندونی و رفلکس قرنیه کاهش دارد ولی رفلکس مردمک به نور نرمال است. پاتوفیزیولوژی بروز این علایم بیشتر کدامیک از گزینه‌های زیر می‌تواند باشد؟

کاهش نرون های تولید کننده ارکسین در لاترال هیپوتالاموس

فعالیت بیش از حد نرون های سروتونرژیک در دورسال رافه

تحریک بیش از حد رسپتورهای هیپوکرتین در مامیلاری بادی

افزایش فعالیت گلوتامینرژیک در ناحیه کورتکس موتور اولیه

۹۴- بیمار ۳۰ ساله‌ای بدلیل ضعف حرکتی نیمه چپ صورت مراجعه میکند. در معاینه علاوه بر اختلال حرکت عضلات نیمه چپ صورت ، هیپستزی (hypesthesia) در شاخه مندیبولار عصب تریژیمینال وجود دارد. حس چشایی و اشک ریزش نرمال است. ضایعه را در کجا لوکالیزه می‌کنید؟

هسته های عصب در ناحیه پونز

فورامن استیلوماستوئید

کوردا تمپانی

گانگلیون ژنیکوله

۹۵- در بیماریکه به دلیل هماتوم مغزی و افزایش ICP، اخیرا کرانیکتومی شده است و در ICU بستری می‌باشد، در خصوص انجام پونکسیون لومبر کدام عبارت صحیح‌تر است؟

باعث کاهش فشار داخل جمجمه و بهبود هوشیاری بیمار می‌شود.

ریسک بروز هرنی مغزی را دارد و به جز در موارد ضروری توصیه نمی‌شود.

تاثیری در تغییر فشار داخل جمجمه و ریسک بروز عوارضی همچون هرنی ندارد.

در ابتدا بهبود هوشیاری میدهد ولی روزهای بعدی منجر به کاهش فشار داخل جمجمه و عوارض می‌گردد.

۹۶- از بیمار ۷۵ ساله‌ای که به دلیل minimal cognitive impairment مراجعه کرده است یک نوار مغزی روتین انجام می‌شود که ریتم برجسته‌ای با فرکانس ۵ هرتز، دارای دندانه (notched) و در نواحی پس‌سری را نشان می‌دهد. کدامیک از تفسیرهای زیر دقیق‌ترین برداشت از این الگوی خاص در زمینه‌ی بالینی بیمار است؟

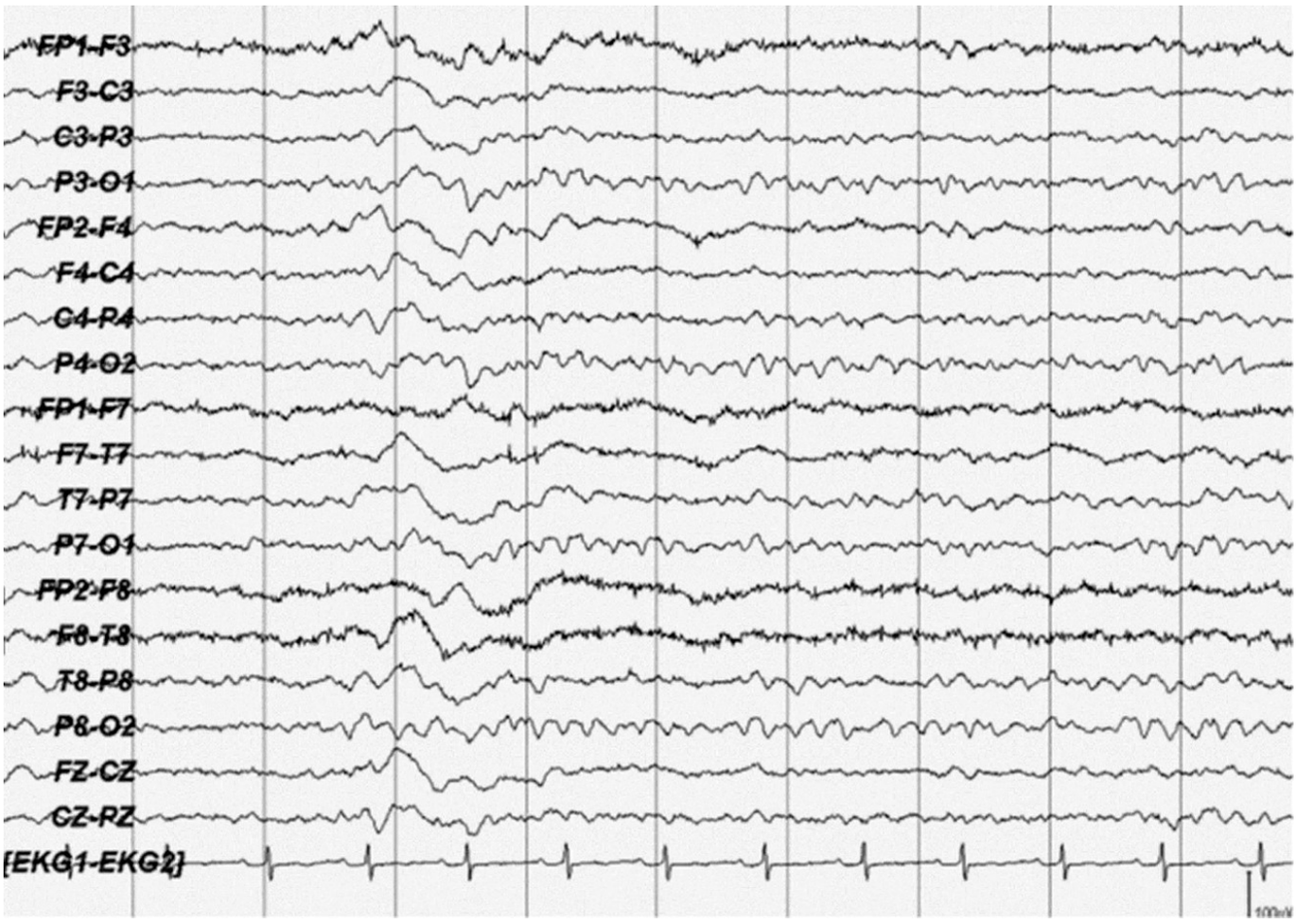

این ریتم ۵ هرتز پس‌سری، کندی پاتولوژیک است و نشاندهنده آنسفالوپاتی منتشر است.

این ریتم، یک "آلفا واریانت آهسته" بوده و طبیعی است.

این یک واریانت از ریتم مو (Mu) است که در سالمندان دیده می‌شود.

این یافته نشان‌دهنده‌ی افزایش احتمال دمانس الزایمر در بیمار است.

۹۷- خانمی 30 ساله به دلیل تاری دید چشم راست بستری است و متیل پردنیزولون در بیمار منجر به بهبودی نسبی شده است. سال گذشته نیز سابقه بستری و دریافت استرویید به دلیل فلج کامل اندامهای تحتانی و رتانسیون ادراری را داشته که در MRI در آن زمان ضایعه طویل (LETM) نخاع توراسیک وجود داشته است و پس از حدود 3 ماه قادر به راه رفتن نرمال شده است. در حال حاضر در MRI اربیت انهانسمنت نیمه‌ی قدامی عصب اپتیک دیده می‌شود و در MRI نخاع ضایعه‌ای وجود ندارد. کدامیک از درمانهای زیر برای دراز مدت قابل استفاده است؟

Eculizumab

Adalimumab

Monthly IVIG

Ocrelizumab

۹۸- بیماری با کمر درد با انتشار به اندام تحتانی مراجعه می‌کند. در معاینه SLR مثبت و رفلکس Posterior Tibialis کاهش یافته است. در معاینه کدامیک از حرکات زیر با احتمال بیشتر مختل می‌باشد؟

اکستانسیون زانو

راه رفتن روی پنجه پا

راه رفتن روی پاشنه پا

آداکسیون ران‌ها

۹۹- آقای جوانی بدون سابقه بیماری عصبی و به دنبال سفر دوسال پیش به یک کشور آفریقایی، از چند ماه پیش دچار حملات تشنج تونیک کلونیک ژنرالیزه مقاوم به درمان میگردد. در سی تی اسکن انجام شده ضایعات وزیکولر بدون اثر فشاری در نواحی مختلف مغز و در برخی موارد همراه با کالسیفیکاسیون پراکنده دیده می‌شود. کدام گزینه در ارتباط با درمان بیمار مناسب‌تر است؟

سفتازیدیم

آلبندازول

آمفوتریسین

گان سیکلوویر

۱۰۰- بیمار ۶۰ ساله با ملانومای متاستاتیک تحت درمان با nivolumab وipilimumab است. دو هفته پس از شروع درمان، دچارپتوز دو طرفه و دوبینی و اشکال در بلع شده است. RNS در عضلات فاسیال با میاستنی گراویس تطابق دارد. مناسب‌ترین گام بعدی در مدیریت این بیمار کدام است؟

ادامه درمان و افزودن پیریدوستیگمین

قطع درمان و شروع کورتیکواستروئید با دوز بالا

شروع IVIG یا پلاسمافرز بدون تغییر در درمان پایه

انجام LP جهت سیتولوژی

۱۰۱- بیماری 40 ساله با سابقه حملات سردرد ضرباندار و سابقه حملات قبلی ضعف اندامهای سمت راست یا چپ، اخیرا به علت کاهش حافظه مراجعه کرده است. پدر بیمار سابقه دمانس زودرس داشته است. سایر معاینات نرمال است. MRI بیمار را مشاهده می‌کنید. کدام تشخیص بیشتر مطرح است؟

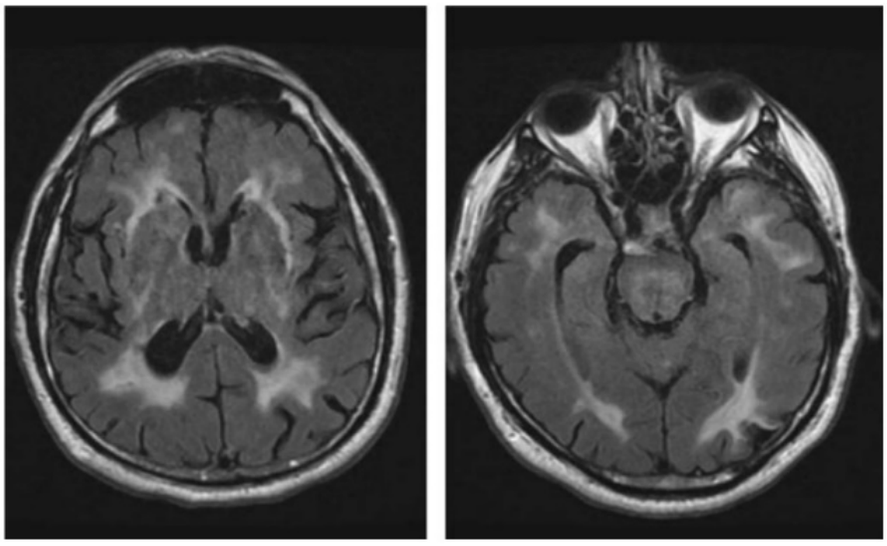

MELAS

CARASIL

CADASIL

Fabry

۱۰۲- بیماری به دنبال عفونت ادراری با تب، گیجی و دلیریوم در ICU بستری شده است. در معاینه ترمور و میوکلونوس گهگاهی دارد. CT مغز و آنالیز CSF نرمال است. دارویی که بیش از همه در کنترل دلیریوم این بیمار کارامد است، با چه مکانیسمی اثر می‌کند؟

Alpha agonist

GABA agonist

Cholinergic

Antidopaminergic

۱۰۳- دختر ۶ ساله‌ای با Sturge-Weber syndrome تشخیص داده شده است. آزمایش ژنتیکی، جهش در ژن GNAQ را نشان می‌دهد. چه تغییر پاتولوژیک را در این بیمار انتظار دارید؟

دمیلینه شدن خودایمن قشر پاریتواکسیپیتال

باقی‌ماندن شبکه عروقی اولیه همراه با آنژیوماتوز لپتومننژیال

دژنراسیون آکسونی عصب تری‌ژمینال

هیپرپلازی نورون‌های قشری منجر به تشنج

۱۰۴- در بیماری که به دلیل سردردهای میگرنی تحت درمان با پروپرانولول و والپروات سدیم می‌باشد، به علت افسردگی داروی ونلافاکسین اضافه می‌گردد. پس از چند روز از مصرف ونلافاکسین بیمار دچار میوکلونوسهای خودبخودی در اندامها همراه با ترمور و هیپررفلکسی و تعریق فراوان و افزایش دمای بدن تا 40 درجه می‌شود. در معاینه بیمار خواب آلوده است. کدامیک از احتمالات تشخیصی زیر بیشتر مطرح است؟

آنسفالوپاتی ناشی از آمونیاک

سندروم سروتونین

هیپرترمی بدخیم

نورآدرنرژیک هیپراکتیویتی

۱۰۵- اگر بعلت ترومبوز سینوس وریدی مغزی انفارکت ناحیه Superior Temporal Lobe عارض شود، ترومبوز کدام ورید محتمل‌تر است؟

Internal Cerebral

Labbe

Trolard

Rosenthal

۱۰۶- آقای 56 ساله با تشخیص خونریزی ساب آراکنوئید گرید دو Hess & Hunt مورد عمل کویل آنوریسم اینترنال کاروتید سمت چپ قرار گرفته و نیمودیپین خوراکی شروع شده است. در روز ششم بیمار دچار آفازی و همی پارزی شده است. TCD در شریان MCA سمت چپ سرعت بالاتر از 180cm /s را نشان می‌دهد. سی تی اسکن مجدد نکته پاتولوژیک جدید ندارد. کدام درمان مناسب‌تر است؟

انفوزیون وریدی با نیمودیپین

افزایش فشارخون با وازوپرسور

تکرار سی تی آنژیو برای بررسی مجدد انوریسم کویل شده

تزریق نیتروگلیسرین وریدی

۱۰۷- آقایی 63 ساله را با شکایت اختلال تکلم پیشرونده با شروع از دو سال قبل، نزد شما آورده‌اند. هر چند بیمار کند صحبت میکند و کلامش همراه با وقفه‌های فراوان برای یافتن لغات است اما از نظر گرامری جملات ادا شده، صحیح است. بیمار در نامیدن مشکل دارد و در طی صحبت پارافازی فونولوژیک مشهود است. هر چند تکرار جملات (بویژه جملات طولانی یا با ساختار پیچیده) با مشکل همراه است اما در درک مطلب اختلالی ندارد. وجود کدام پاتولوژی در مغز این بیمار محتمل‌تر است؟

پلاک آملوئیدی

پلاک آستروسیتی

انکلوزیونهای سیتوپلاسمیک گلیال

لوی نورایتیس

۱۰۸- کدام مورد زیر به عنوان علت ایجاد کننده هیگروم ساب دورال کمتر مطرح است؟

پارگی کیست آراکنوئید

بعد از شنت گذاری داخل بطنی

آنسفالیت وایرال

هیپوتانسیون خودبخودی اینترا کرانیال

۱۰۹- در میلوپاتی بدنبال جراحی آنوریسم آئورت Dissecting کدامیک از درمانهای زیر می‌تواند کمک کننده باشد؟

Methylprednisolon

CSF Drainage

Hypotension

Antiplatelet

۱۱۰- در بیماری 70 ساله با تشخیص NPH شانت گذاشته شده است. پس از عمل بیمار دچار سردردهایی شده است که عمدتا اورتوستاتیک است. معاینات سیستمیک نرمال هستند و علائم نورولوژیک جدیدی ایجاد نشده‌اند. کدام گزینه درمانی را صحیح‌تر می‌دانید؟

بالا بردن فشار opening در دریچه شانت

تجویز آنتی بیوتیک با احتمال عفونی شدن شانت

تزریق وریدی نرمال سالین به مدت حداقل 3 روز روزانه

تجویز فلودروکورتیزون و بالابردن فشار خون بیمار

۱۱۱- در بیوپسی عصب بیماری با پلی نوروپاتی حسی و حرکتی شدید و زخم معده مقاوم به درمان، رسوب آمیلوئید از نوع آپولیپوپروتئین جهش یافته A1 تشخیص داده شده است. شایعترین علت مرگ در این بیمار درگیری کدام ارگان است؟

کبد

قلب

آدرنال

کلیه

۱۱۲- بیماری با شکایت سرگیجه مراجعه کرده است. وی را روی صندلی در حالی که به چارت E در فاصله شش متری روی دیوار نگاه میکند معاینه می‌کنید. حدت بینایی بیمار در وضعیتی که سر ثابت است در حد 10/10 می‌باشد. اما هنگامیکه سر را با فرکانس دو هرتز به طور ناگهانی به میزان 15 درجه به طرفین می‌چرخانید حدت بینایی به حد3/10 میرسد. با درنظر گرفتن این تست ضایعه در کدام محل محتمل‌تر است؟

پرده تیمپان

نیمکره مخچه

هسته زیتونی تحتانی

لابیرنت گوش

۱۱۳- مرد ۵۵ ساله‌ای دچار حملات گذرای دوبینی می‌شود. در معاینه، حرکات چشمی طبیعی‌اند. همه تشخیص‌های افتراقی زیر مطرح است، بجز:

Myasthenia gravis

Ocular neuromyotonia

Optic nerve drusen

Transient ischemic attack

۱۱۴- خانم ۲۵ ساله‌ای با تشخیص SLE تحت درمان با 75mg/day پردنیزولون و 150mg/day آزاتیوپرین می‌باشد. بعد از ۳ ماه از شروع درمان بسیاری از علائم بیمار از جمله پروتئینوری, ترومبوسیتوپنی و ضایعات پوستی برطرف می‌شود و لذا پردنیزولون به تدریج taper می‌شود. همزمان با کاهش دوز پردنیزولون به 40mg/day بیمار دچار ضعف عضلانی در عضلات کمربند لگن می‌شود. آنزیم‌های عضلانی نرمال است و EMG تغییرات میوپاتیک بسیار خفیف را نشان می‌دهد. بیوپسی عضله‌ی چهار سر type II muscle fiber atrophy را نشان می‌دهد. پیشنهاد شما برای درمان این بیمار چیست؟

افزایش مجدد دوز پردنیزولون به 75mg/day

اضافه کردن ریتوکسیماب به داروهای قبلی

Tapering پردنیزولون به صورت یکروز در میان

دریافت یک دوره IVIg همراه با داروهای قبلی

۱۱۵- در EEG انجام شده برای کودک 10 ساله‌ای در مرحله دوم خواب، امواج نوک تیز مثبت در ناحیه اکسیپیتال را مشاهده می‌کنید که به صورت train های مکرر ظاهر می‌شوند. با توجه به تراسه‌ی بیمار کدامیک از گزینه‌های زیر، یافته‌های EEG این کودک را توصیف می‌کند؟

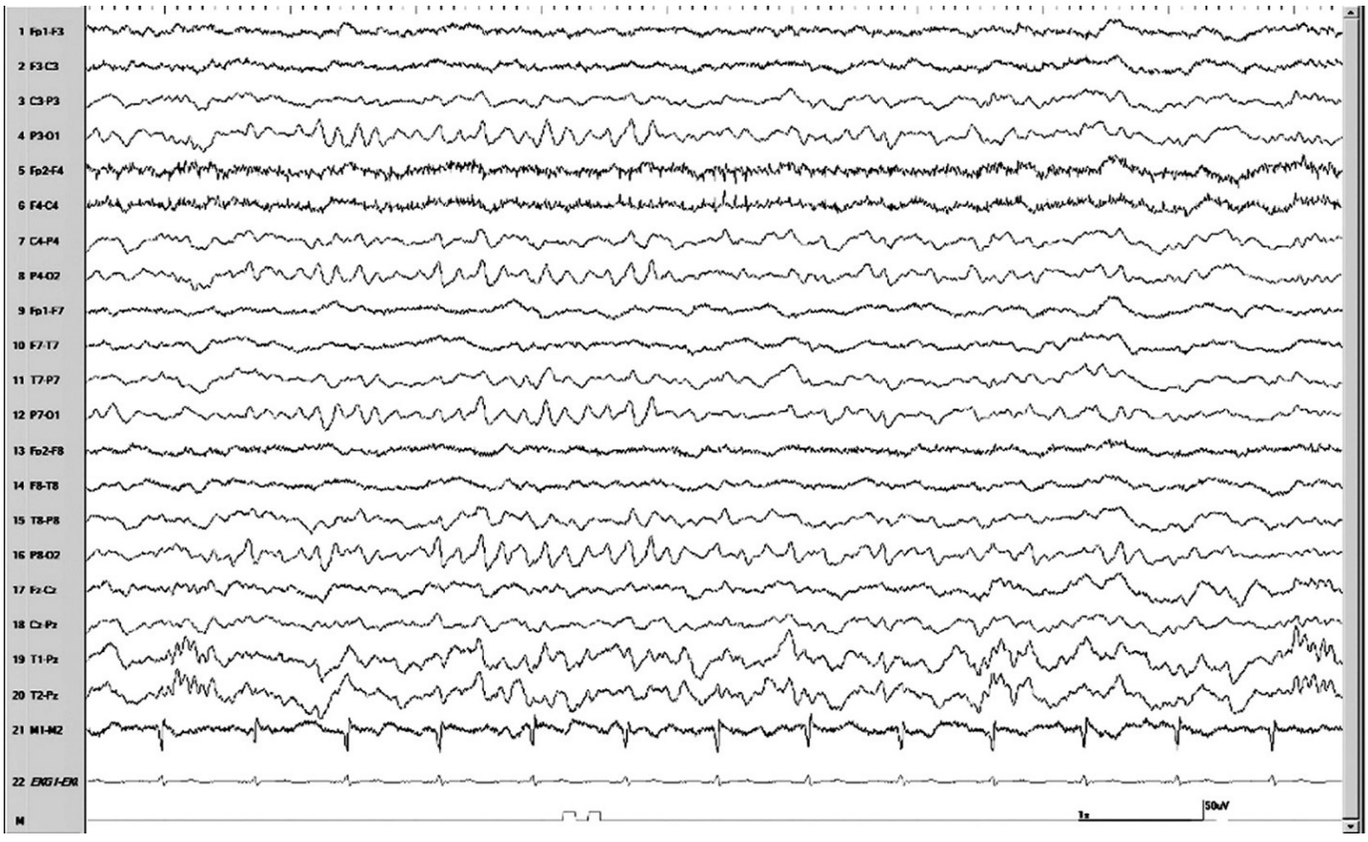

این یافته‌ها نشان‌دهنده‌ی صرع لوب اکسیپیتال هستند و نیاز به درمان با داروهای آنتی اپیلپتیک دارند.

این امواج، امواج گذرای نوک‌تیز مثبت فیزیولوژیک در خواب (POSTS) هستند و ماهیت صرعی ندارند.

این الگو نشان‌دهنده‌ی وجود ضایعه ساختمانی در لوب اکسیپیتال بوده ولازم است بیمار MRI شود.

این یافته‌ها آرتیفکت‌هایی ناشی از حرکات چشمی در حین خواب بوده و بیشتر در افراد نابینا دیده میشوند.

۱۱۶- نوزادی با مننگومیلوسل لومبوساکرال متولد شده است. در چند هفته اول دچار استریدور حنجره، اختلال بلع، و درگیری اعصاب کرانیال تحتانی می‌شود. تشخیص محتمل‌تر کدام است؟

Chiari type I malformation

Chiari type II malformation

Isolated syringomyelia

Dandy–Walker malformation

۱۱۷- در کدامیک از بیماریهای زیر درگیری حس عمقی بارز نیست؟

نوروسیفلیس

دیابت ملیتوس

عارضه پارانئوپلاستیک

انسداد شریان آدامز کوئیکس

۱۱۸- بیمار پسر ۱۶ ساله با کاهش دید شبانه، کاهش شنوایی و آنوسمی همراه با آتاکسی حسی پیشرونده ارجاع داده شده است. در آنالیز CSF پروتئین 350 میلی‌گرم در دسی‌لیتر گزارش شده است. محتمل‌ترین تشخیص کدام است؟

Friedreich ataxia

Refsum disease

Tangier disease

Polyglucosan disease

۱۱۹- در ضایعات یکطرفه upper motor neuron کدامیک از عضلات زیر بیشتر درگیر می‌شوند؟

Levator velli palatini

Lateral pterygoid

Rectus abdominis

Orbicularios oris

۱۲۰- کودک 11 ماهه‌ای را ویزیت می‌کنید. بیمار در واکنش به صداهای ناگهانی بازوها را بالا برده و از بدن دور می‌کند و سپس دستها را به یکدیگر و خط وسط نزدیک می‌کند. کدام عبارت زیر در مورد این کودک صحیح است؟

نشانه بیقراری شدید است.

نشانه نقص عصبی شدید است.

در این اختلال سابقه خانوادگی مثبت شایع است.

رفلکس طبیعی در این سن محسوب می‌شود.

۱۲۱- خانم ۴۰ ساله‌ای بدلیل دردهای پاروکسیسمال و خنجری شدید در ناحیه گونه، لب و بینی مراجعه میکند که با لمس و غذا خوردن بدتر می‌شود. معاینه نورولوژیک و MRI مغز نرمال است. در موارد مقاوم به درمان طبی کدامیک از روش‌های زیر در ابتدا مناسب‌تر است؟

Rhizotomy

Radio frequency ablation

Gamma knife

Chemical gangliolysis

۱۲۲- در معاینه فردی با کمر درد، افتادگی چین گلوتئال مشاهده می‌شود. گرفتاری دیسک مهره‌ای در کدام ناحیه محتمل‌تر است؟

L3- L4

L4- L5

L5- S1

S1-S2

۱۲۳- خانم 60 ساله با شکایت کندی حرکات و اختلال راه رفتن و هایپوتنشن ارتواستاتیک مراجعه کرده است. بیمار به دنبال تجویز لوودوپا دچار دیسکینزی صورت میشود. مشاهده کدام یافته در MRI مغز وی محتمل‌تر است؟

آتروفی بارز کودیت

هایپراینتنسیتی دورسو لترال پوتامن

هایپر اینتسیتی مدیال تالاموس

آتروفی بارز دورسال میدبرین

۱۲۴- دختر ۱۵ ساله با شکایت ضعف نوساندار عضلات اندام‌ها و تنه از کودکی مراجعه کرده است. در بررسی الکترودیاگنوستیک شواهد پتانسیل حرکتی مکرر (repetitive CMAP) دیده میشود. در تست تحریک مکرر آهسته بیش از 10 درصد کاهش آمپلیتود CMAP وجود دارد. کدام گزینه درمانی منجر به تشدید علایم بیمار میگردد؟

Pyridostigmine

fluoxetine

Quinidine

Salbutamol

۱۲۵- بیمار مسنی از چند هفته قبل دچار ضعف و بی حالی، اختلال شناختی سریعا پیش رونده، میوکلونوس و دیزآرتری شده است. تب ندارد. آزمایشهای روتین خون نرمال است. MRI مغز نرمال گزارش شده است و EEG کندی منتشر را نشان می‌دهد. پروتئین 14-3-3 در CSF منفی است اما RT-QuIC مثبت می‌باشد. بهترین تشخیص احتمالی شما چیست؟

انسفالیت هاشیموتو

دمانس لوی بادی

کروتسفلد جاکوب

انسفالیت اتوایمیون

۱۲۶- پسر بچه ۶ ساله‌ای با شرح حال سه بار تهوع، استفراغ و رنگ پریدگی در ۲ سال اخیر که همراه با انحراف چشمها به یک سمت بوده و پس از آن دچار کاهش سطح هوشیاری می‌شده به شما ارجاع شده است. بررسی‌های قلبی و گوارشی نرمال است. در نوار مغز امواج مولتی فوکال اسپایک عمدتا در اکسیپوت در یک زمینه نرمال دیده میشود. رشد و تکامل بچه طبیعی است. با توجه به شرح حال فوق همه گزینه‌های زیر صحیح است، بجز:

با توجه به فرکانس کم نیاز به درمان دارویی ندارد.

تشدید امواج اسپایک در نوار مغز خواب دیاگنوستیک است.

تکرار تشنج سبب اختلال شناختی در کودک میگردد.

حملات بیماری میتواند یک ساعت یا بیشتر طول بکشد.

۱۲۷- خانم 54 ساله با سابقه کانسر قبلی دچار سردرد، تهوع و استفراغ، اختلال شناختی و درد رادیکولر پا شده است. در معاینه کاهش شنوایی و فلج فاسیال یک طرفه و آرفلکسی دارد. کدام گزینه در مورد بیمار صحیح میباشد؟

این عارضه اغلب بدنبال متاستاز Solid Tumor میباشد.

در LP اول در 10% موارد سیتولوژی منفی است.

شایعترین علت کانسر پستان و ریه می‌باشد.

وجود توده متاستاتیک مغزی پروگنوز را بدتر می‌کند.

۱۲۸- بیماری را با کاهش سطح هوشیاری ویزیت می‌کنید. در معاینه علایم فوکال نرولوژیک وجود ندارد. در بررسی‌های آزمایشگاهی، ترومبوسیتوپنی و آنمی با شیستوسیتوز و و در CT مغز هیپودانسیته در نواحی اکسیپیتال دوطرف مشاهده می‌شود. با توجه به محتمل‌ترین تشخیص، انتظار افزایش بارز کدامیک از گزینه‌های زیر را در آزمایشات تکمیلی دارید؟

Conjugated bilirubin

LDH

ADAMTS13

Haptoglobin

۱۲۹- بیماری را با سابقه آسم و با شکایت کندی حرکات پیشرونده و توهم شدید بینایی و بی‌اختیاری ادراری گاهگاهی، با شروع از یکسال قبل نزد شما آورده اند. به گفته همراهان، بیمار گاه درخواب جیغ میکشد و حرکات خشن اندامی انجام میدهد. در حال حاضر در معاینات، رژیدیتی و برادی کینزی خفیف و قرینه اندامها و اختلال شناختی شدید دارد. بیمار تحت درمان دوز پایین لوودوپا، اکسی بوتینین و اسپری سالبوتامول می‌باشد. کدام اقدام درمانی زیر برای این بیمار اولویت دارد؟

شروع کوئیتیاپین

قطع اکسی بوتینین

شروع ریواستیگمین

قطع سالبوتامول

۱۳۰- بیماری با علایم بیماری ارثی منجر به ضعف عضلانی مراجعه کرده است. سابقه خانوادگی مثبت در پدر و مادر بزرگ دارد که در آنها در سنین بالاتر بروز پیدا کرده و نسل به نسل سن بروز بیماری کاهش پیدا کرده است. در این بیماری کدامیک از اختلالات ژنتیکی زیر بیشتر محتمل است؟

Large deletion detection

Duplication

Point mutation

Polynucleotide repeat expansion

۱۳۱- بیماری مبتلا به اسکیزوفرنی تحت درمان با ریسپریدون با حملات کوتاه مدت کاهش سطح هوشیاری ارجاع داده شده است. بیمار اظهار میکند که قبل از حمله علائمی مثل احساس بوی نامطبوع و احساس ناخوشایند در شکم و معده دارد. با توجه به تشخیص احتمالی کدام درمان مناسب‌تر است؟

لاموتریژین

کاربامازپین

ویگاباترین

توپیرامات

۱۳۲- بیمار ۵۵ ساله‌ای یک هفته قبل دچار همی پارزی گذرای سمت راست شده که مدت ۲۰ دقیقه طول کشیده است. در بررسی‌های انجام شده ریتم AF واضح وجود دارد. در اکو کاردیوگرافی EF : 45% بوده و تنگی دریچه‌ای ندارد. MRI مغز نرمال است. از نظر درمانی کدامیک از داروهای زیر در اولویت اول قرار دارد؟

آپیکسابان

آسپیرین+ کلوپیدگرول

وارفارین

آسپیرین

۱۳۳- خانم ۲۵ ساله با شکایت احساس ناخوشایند در ساق هر دواندام تحتانی در ابتدای خواب از ۶ماه قبل مراجعه کرده است. درطی شب چندین بار بیدار شده و با حرکت دادن پاها علایم کاهش می‌یابد. در طی روز از خستگی و خواب آلودگی شاکی است. تجویز همه موارد زیر به درمان ایشان کمک میکند، بجز:

لوودوپا

پرامی پکسول

اکسی کدون

کلونیدین

۱۳۴- بیماری 85 ساله با اختلال بینایی مراجعه نموده است، به صورتی که به دلیل کاهش تدریجی دید مرکزی مطالعه برای او مشکل شده است و لیکن در راهپیمایی و مسیر یابی مشکلی ندارد. در معاینه، اسکوتوم مرکزی و تغییرات پیگمانتری در ناحیه اطراف ماکولا و Drusen رتینال دارد. عموی بیمار نیز شرایط مشابه داشته است. با توجه به محتمل‌ترین تشخیص کدامیک از گزینه‌های درمانی زیر ممکن است کمک کننده باشد؟

تجویز آنتی پلاکت

آنتی اکسیدان و روی

تزریق Ranibizumab به داخل اربیت

پردنیزولون خوراکی

۱۳۵- بیمار ۳۵ ساله‌ای به علت سردرد و کاهش هوشیاری در بخش بستری است. سی تی اسکن مغز بیمار را ملاحظه می‌کنید. با توجه به شرح حال مشکوک سوء مصرف مواد، کدامیک از گزینه‌های زیر به عنوان علت احتمالی بیشتر مطرح است؟

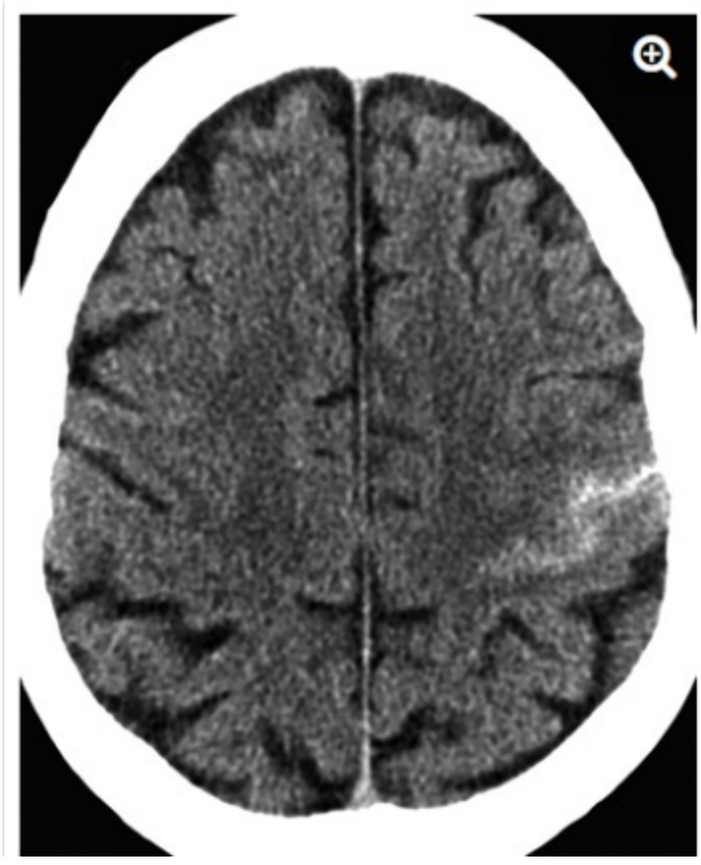

نیکوتین

الکل

مرفین

کوکائین

۱۳۶- کدامیک از داروهای ضد صرع زیر در سندرم Dravet تجویز نمی‌شود؟

والپروات

کلوبازام

استری‌پنتول

کاربامازپین

۱۳۷- خانم 16 ساله‌ای را با تهوع، استفراغ و سکسکه شدید از چهار روز قبل، ویزیت می‌نمایید. بررسی گوارشی منفی بوده و در MRI مغز ضایعه هیپرسیگنال مدولا چسبیده به بطن چهارم رویت گردید. یکسال قبل بیمار نوریت اپتیک داشته که با پالس استرویید و پلاسما فرز بهبودی نسبی داشته است. ام آر آی مغز آن زمان نرمال و تست اکواپورین اخیر، منفی گزارش گردیده است. پس از درمان فاز حاد کدامیک از داروهای زیر را برای پیش‌گیری از حملات ایشان ترجیح می‌دهید؟

ریتوکسیماب

ناتالیزوماب

آلمتوزوماب

ساترالیزوماب

۱۳۸- اقای 47 ساله با سابقه پیوند کلیه، از دو هفته قبل سردرد شدید دارد. آنالیز CSF فشار 30 سانتی‌متر آب، گلوکز38mg/dL، پروتئین 140mg/dL، و WBC به میزان 80 در mm3 با ارجحیت لنفوسیت و رنگ آمیزی indian Ink مثبت می‌باشد. کدام رژیم درمانی اولیه را توصیه می‌کنید؟

فلوکونازول

امفوتریسین B +فلوسیتوزین

کتوکونازول

وریکونازول + فلوکونازول

۱۳۹- کدامیک از اعصاب کرانیال در انجام رادیوتراپی در ناحیه گردن مستعد آسیب بیشتری می‌باشد؟

هایپوگلوسال

واگ

اکسسوری

فاسیال

۱۴۰- بیمار خانم ۳۰ ساله با حملات ترس شدید همراه با وحشت، تپش قلب و تنگی نفس که از دو هفته قبل شروع شده به شما مراجعه کرده است. در حین حملات بیمار کاهش سطح هوشیاری ندارد. برای پاسخ سریعتر به درمان، کدامیک از داروهای زیر مناسب‌تر است؟

آلپرازولام

سرترالین

بوسپیرون

نورتریپتیلین

۱۴۱- بیماری در سال گذشته به دلیل تومور مغزی عمل جراحی و سپس رادیوتراپی شده است. در حال حاضر به علت سردرد و تشنج مورد بررسی قرار گرفته و در MRI با و بدون تزریق ضایعه در محل قبلی دیده می‌شود که جذب هتروژن دارد. در تصاویر DWI و ADC پدیده Restriction دیده شده و در MRS کاهش پیک کولین و افزایش پیک لاکتات دیده می‌شود. با توجه به تشخیص احتمالی کدامیک از اقدامات زیر را پیشنهاد می‌کنید؟

تجویز آنتی بیوتیک

کورتون تراپی و جراحی مجدد

شیمی درمانی و رادیوتراپی

پیگیری بیمار و تکرار MRI

۱۴۲- بیمار مبتلا به MS سه هفته بعد از پیوند آلوژنیک استم سل هماتوپویتیک، دچار گیجی و خواب آلودگی شده است. در MRI ضایعه با سیگنال بالا در FLAIR در مدیال لوب تمپورال دیده می‌شود. کدام تشخیص بیشتر مطرح است؟

عفونت با HSV1

GVHD

PML

عفونت با HHV-6

۱۴۳- " shrimp sign"در MRI، در عفونت با کدامیک از ویروس‌های زیر دیده می‌شود؟

JC virus

Measles

Coxsackie

Rabies

۱۴۴- آقای 55 ساله شاغل در صنایع باطری سازی با شکایت اختلال حس چشایی مراجعه نموده است. در معاینه، بافت پوششی دهان طبیعی اما اختلال حس چشایی یافت می‌گردد. از بیست سالگی سیگاری و به علت هیپرلیپیدمی تحت درمان با اتورواستاتین می‌باشد. ایشان به علت سرماخوردگی مکرر و احساس ضعف، مصرف بی رویه روی و ویتامین‌های گروه B و آنتی هیستامین را از یکسال قبل ذکر می‌نماید. همه موارد زیر می‌تواند اختلال حس چشایی ایشان را توجیه نماید، بجز:

مصرف آنتی هیستامین

مسمومیت با سرب

مصرف بی رویه ویتامینهای B

مصرف آتورواستاتین

۱۴۵- خانم۴۱ ساله‌ی مبتلا به لوسمی، تحت شیمی درمانی بوده و بیماری زمینه‌ای کنترل بوده است. بیمار با شکایت از درد شدید و ضعف اندام‌های تحتانی مراجعه کرده است. در MRI انهنسمنت ریشه‌های لومبوساکرال دیده می‌شود. با توجه به محتمل‌ترین تشخیص، کدامیک از درمان‌های زیر را پیشنهاد می‌کنید؟

Penicillin

Amphotericin

Acyclovir

Gancyclovir

۱۴۶- آقای 40 ساله بدلیل علایم آهسته پیشرونده‌ی اسپاستیک پاراپارزی از حدود 10 سال پیش تحت بررسی است. سابقه خانوادگی مشابهی نداشته ولی به یاد می آورد که مادرش کمی در راه رفتن مشکل داشته است. سابقه چندین بار بستری به دلیل کاهش فشارخون و نیز کاهش قند خون را داشته که نهایتا برای وی پردنیزولون خوراکی تجویز شده است. در MRI نخاع ضایعه‌ای نداشته است. محتمل‌ترین تشخیص کدام است؟

گزانتوماتوز سربروتندنیوس

اسپاستیک پاراپارزی ارثی

آدرنولوکودیستروفی

بیماری کرابه

۱۴۷- بیمار ۱۶ ساله با حملات حرکات غیرارادی نیمه چپ بدن مراجعه نموده است. این حملات بدون اختلال هوشیاری بوده، با حرکت ناگهانی ایجاد می‌شود و هر بار چند دقیقه طول می‌کشد. کدامیک از درمان‌های زیر برای این بیمار موثرتر است؟

Clonazepam

Carbamazepine

Tetrabenazine

Biperidine

۱۴۸- خانم 28 ساله باشکایت احساس عدم تعادل و گاهی سقوط مراجعه نموده است. سابقه مصرف بی رویه ویتامینهای گروه B را دارد. در معاینه آتاکسی حسی و ازبین رفتن رفلکسها همراه با قدرت عضلانی طبیعی مشهود است. مسمومیت با کدامیک از ویتامینهای زیر موجب ایجاد علائم بیمار گردیده است؟

نیاسین

ریبوفلاوین

تیامین

پیریدوکسین

۱۴۹- خانم 34 ساله با SAH گرید Hunt-Hess 2 ناشی از shallow blister aneurysm اینترنال کاروتید مراجعه کرده است. کدام گزینه در مورد درمان این بیمار مناسب‌تر است؟

Surgical clipping

Simple coiling

Flow diverting stent

Conservative management

۱۵۰- در بیمار مشکوک به لنفوم اولیه CNS، پاسخ نسبی به استروئید قبل از نمونه‌برداری می‌تواند چه تاثیری در روند تشخیصی و درمانی لنفوم داشته باشد؟

موجب افزایش وضوح ضایعه در MRI می‌شود.

کاهش ادم سیتوتوکسیک مغزی را سبب می‌شود.

در تشخیص هیستوپاتولوژیک تغییری ایجاد نمی‌کند.

پاسخ به استروئید پیش آگهی بیمار را بهتر می‌کند.

۱۵۱- مرد 34 ساله‌ای به دلیل سرطان متاستاتیک کلیه تحت بررسی و درمان بوده است ولی در حال حاضر امیدی به بهبودی وجود ندارد. با توجه دیدگاه‌های اسلامی، در مراقبت‌های پایان زندگی در این بیمار که دچار درد و رنج شدید می‌باشد، کدام تصمیم لزوما باید انجام گیرد؟

با توجه به جوان بودن بیمار، استفاده از تمام مراقبت‌های پیشرفته با هر قیمت

عدم حمایت از درخواست‌های خانواده او برای بهره‌مندی از تمام امکانات بیمارستان

درمان‌های تسکینی و کنترل درد

بررسی درخواست بیمار جهت خاتمه حیات او با داروهای مسکن در کمیته اخلاق

۱۵۲- یکی از همکاران مورد اعتماد شما در یک کلینیک خصوصی اقدامات طب مکمل و پزشکی سنتی برای بیماران ارائه می‌کند. اخیرا درمان جدیدی شامل تزریق سرنگ‌های آماده حاوی پلاکت غلیظ شده (PRP) را در پوست و مفصل زانو انجام می‌دهد. وی از شما درخواست دارد بیماران خود را برای این درمان جدید معرفی نمایید. مطالعه مقالات موجود نشانگر مطالعه موفق درمان در مطالعات حیوانی و در کارآزمایی بالینی محدود در انسان‌ها بوده است. از منظر اخلاقی، معرفی بیماران برای انجام این درمان جدید مورد قبول است یا خیر؟

شکی نیست که تجویز درمان جدید، با احتمال تاثیر قابل قبول، مشکل اخلاقی ندارد.

به هیچ وجه نباید این دارو تجویز شود چون هنوز به تایید قطعی نرسیده است.

بر حسب وضعیت مالی بیمار و سود درمانی که عاید او خواهد شد، باید در مورد تجویز این درمان تصمیم گرفت.

تجویز این درمان جدید فقط پس از تایید کمیته اخلاق، توضیح درمان استاندارد موجود و بیان تحقیقاتی بودن درمان جدید برای بیمار و پس از اخذ رضایت آگاهانه از او صحیح خواهد بود.