روماتولوژی کودکان

۱- کودک ۸ ساله‌ای به دلیل اسکلرودرمی تحت فالوآپ می‌باشد و بیماری وی کنترل است. در این نوبت مراجعه ضایعه جدید پوستی روی تنه دارد که توصیف آن بدین شرح است: ضایعه اریتماتو با الاستیسیته طبیعی پوست و ضخیم شدگی مختصر پوست که پزشک می‌تواند از آن ناحیه نیشگون بگیرد. Modified Rodnan Skin Score در ارزیابی کدام فاکتور در پوست این بیمار ارزش بیشتری دارد؟

ضخامت

الاستیسیته

پیگمانتاسیون

اریتم

۲- در کیست بکر از لحاظ پاتولوژی، التهاب کدام جزء از مفصل می‌باشد؟

انتزیت

تنوسینویت

آرتریت

بورسیت

۳- دختر ۹ ساله‌ای با سابقه Oligo-JIA و ANA مثبت، تحت فالوآپ چشم پزشکی قرار دارد. در معاینه اخیر یووئیت مزمن فعال گزارش شده است. کدامیک از عوارض چشمی زیر در این بیمار محتمل‌تر است؟

Synechiae

Pupile Edema

Retinal Hemmoraghe

Retinal Detachment

۴- دختر ۱۱ ساله‌ای با تشخیص JIA، تحت فالوآپ می‌باشد بیماری مفصلی زمینه‌ای در کنترل نسبی است و تحت درمان با دو قرص متوترکسات هفتگی است سابقه یووئیت قبلی داشته که درمان شده است و در معاینات اخیر چشم پزشکی نیز یووئیت فعال ندارد ولی باندکراتوپاتی گزارش شده است. کدام اقدام درمانی برای بیمار لازم است؟

افزایش دوز متوترکسات

اضافه کردن DMARD دیگر

اضافه کردن داروی بیولوژیک

نیاز به تغییر رژیم درمانی نیست

۵- دختر 8 ساله‌ای با وزن 40 کیلوگرم با درگیری مفصلی انگشتان دست و ضایعات پوستی و ناخن از سه ماه پیش تحت درمان می‌باشد. براساس توصیه ILAR تواتر معاینه چشم پزشکی در این کودک چند وقت یک‌بار است؟

۱۲ ماه

۶ ماه

۳ ماه

سال اول هر شش ماه سپس سالانه

۶- دختر ۱۲ ساله‌ای با شکایت فتوفوبی و کاهش ناگهانی دید از کلینیک چشم پزشکی ارجاع شده است و گرفتاری یووئیت قدامی دو طرفه گزارش شده است. نوجوان از درد مفاصل و درد شکم و تب نیز شاکی است. علائم سیستمیک دیگری ندارد. در آزمایشات انجام شده مارکرهای التهابی و آنزیم‌های کبدی بالا دارد و FANA منفی است. در آزمایش ادرار نیز هماچوری و پروتئینوری +2 گزارش شده است. بهترین اقدام درمانی کدام است؟

متوترکسات و استروئید موضعی

کورتیکواستروئید سیستمیک

درمان موضعی با استروئید

آدالیمومب و آزاتیوپرین

۷- پسر ۱۵ ساله‌ای با تورم بدون درد غدد تحت فکی و بزرگی غدد اشکی مراجعه می‌کند. سابقه علائم مشابه را تاکنون دو بار دیگر طی یک سال گذشته داشته است. در بیوپسی غده تحت فکی «storiform fibrosis» و ارتشاح پلاسماسل‌های IgG4 مثبت را نشان می‌دهد. موثرترین دارو در درمان این بیمار کدام است؟

ریتوکسیماب

پردنیزولون سیستمیک

متوترکسات

آزاتیوپرین

۸- دختر ۱۴ ساله‌ای با خستگی مزمن، خشکی چشم و دهان و بزرگی غدد بزاقی تحت بررسی قرار دارد. در بررسی آزمایشگاهی ESR بالا و RF، ANA و anti-SSA مثبت گزارش شده است. با توجه به محتملترین تشخیص، مثبت بودن کدامیک از یافته آزمایشگاهی نشان دهنده احتمال درگیری سیستمیک و هماتولوژیک بیشتر در این بیمار است؟

ANA

RF

anti-SSA

ESR بالا

۹- دختر ۱۴ ساله‌ای با سابقه دو ساله تغییر رنگ انگشتان در مواجهه با سرما ارجاع شده است. تغییر رنگ به صورت سفیدی و کبودی ذکر می‌کند. علائم دوطرفه است ولی زخم انتهای انگشتان ندارد و کاپیلروسکوپی وی نیز نرمال است. در بررسی آزمایشگاهی نکته مثبتی یافت نشده است. بهترین اقدام درمانی برای بیمار کدام است؟

اجتناب از مواجهه با سرما

تجویز نیفدیپین خوراکی

تجویز آسپیرین با دوز پائین

شروع بوسنتان خوراکی

۱۰- پسر ۷ ساله‌ای با سابقه چند نوبت سکته مغزی و ایسکمیک گذرا از ۵ سالگی به همراه اپیزودهای مکرر تب، و واسکولیت پوستی به شکل livedo racemosa مراجعه کرده است. آزمایش‌ها لکوپنی خفیف و افزایش CRP را نشان می‌دهند. سابقه بیماری مشابه در خواهر ۱۳ ساله بیمار نیز وجود دارد. با توجه به محتملترین تشخیص، مناسب ترین اقدام درمان چیست؟

سل سپت

آسپرین با دوز ضدپلاکتی

توسیلیزومب

آدالیمومب

۱۱- دختر ۱۵ ساله با دیسپنه، و نارسایی حاد کلیه در بخش مراقبتهای ویژه بستری شده است. سابقه درگیری‌های مکرر تنفسی فوقانی و تحتانی را ذکر می‌کند. در آزمایشات ترومبوسیتوپنی و افزایش کراتینین و MPO-ANCA مثبت گزارش شده است. مناسب‌ترین اقدام در بیمار چیست؟

شروع کورتیکواستروئید و سیکلوفسفامید

بیوپسی کلیه و تصمیم گیری درمان براساس جواب بیوپسی

انجام سه تا ۵ سیکل پلاسمافورزیس

انجام HRCT و سی تی آنژیوگرافی شکم

۱۲- پسر ۹ ساله‌ای به دلیل همی پارزی دست راست متعاقب یک اپیزود تب دو هفته‌ای به کلینیک آورده شده است. در سابقه بیماری، ۴ نوبت بستری به دلیل تنگی نفس از سن ۵ سالگی وجود دارد. طی ۶ ماه گذشته اسهال مزمن پیدا نموده است که بیوپسی روده گاستروآنتریت ائوزینوفیلیک گزارش شده است. در آزمایشات انجام شده نیز دو نوبت ائوزینوفیل ۱۰ و ۱۳ درصد داشته است. بیمار در بخش بستری می‌شود ولی ناگهان بدحال شده و افت فشار و ساچوریشن پیدا می‌کند و بعد از انتقال به ICU فوت می‌کند. براساس محتملترین تشخیص شایعترین علت این حادثه چیست؟

کاردیت

استروک مغزی

خونریزی ریه

سپسیس

۱۳- دختر ۱۱ ساله‌ای با علائم سیستمیک تب ۳۹ درجه و راش‌های پوستی برجسته به کلینیک آورده شده است. سابقه سینوزیتهای مکرر دارد که با آنتی بیوتیک بهبودی مناسب نداشته است. فشارخون وی نرمال است. تصویربرداری پان سینوزیت را نشان می‌دهد. در آزمایشات cANCA و PR3-ANCA مثبت است ولی آزمایش ادرار و کراتینین نرمال است. مناسب‌ترین اقدام درمانی برای بیمار چیست؟

متوترکسات به تنهائی

آزاتیوپرین و استروئید

سل سپت به تنهائی

کوتریموکسازول و استروئید

۱۴- بیمار پسر ۱۰ ساله با شکایت درد زانوی راست مراجعه کرده است. سابقه‌ای از تروما ذکر نمی‌کند ولی به صورت مرتب ورزش بسکتبال انجام می‌دهد. سابقه تب را ذکر نمی‌کند. در معاینه تندرنس در قدام و پایین پتلای راست، تورم مختصر و حساسیت موضعی در لمس این ناحیه دارد. کدام تشخیص محتمل‌تر به نظر می‌رسد؟

اسگود اشلاتر

استئومیلیت

استئوکندریت دیسکانس

التهاب مزمن مفصل جوانان

۱۵- پسری ۱۵ ساله با سابقه درد و دررفتگی‌های مکرر مفاصل مراجعه کرده است. سابقه زخم‌های مکرر پوستی با ترمیم دیررس را ذکر می‌کند. در معاینه شلی مفصل و پوست دارد. قد وی در محدود صدک ۲۵ و Arm Span=0.98 دارد. در اکوکاردیوگرافی انجام شده پرولاپس میترال و گزارشی از اتساع ریشه آئورت شده است. محتمل‌ترین تشخیص کدام است؟

Ehlers-Danlos

Marfan

Cutis Laxa

Pseudoxanthoma Elasticum

۱۶- دختر ۴ ساله با تاخیر در راه رفتن و شکستگی‌های مکرر مراجعه کرده است. در آزمایشات کلسیم و فسفر نرمال، سطح سرمی ویتامین دی و آلکالن فسفاتاز پایین است. در گرافی اندام‌های تحتانی، در استخوان‌های فمور و تیبیا اسیفیکیاسیون‌های نامنظم و metaphyseal cupping ریپورت شده است. کدام تشخیص محتمل‌تر است؟

استئوژنز ایمپرفکتا

ریکتز به علت کمبود ویتامین D

ریکتز وابسته به X

هیپوفسفاتازیا

۱۷- کودکی ۸ ساله با قد کوتاه و سابقه شکستگی‌های مکرر مراجعه کرده است. شکستگی‌ها از دوران شیرخوارگی بدنبال راه افتادن ایجاد شده و با تروماهای خفیف یا بدون تروما نیز ایجاد می‌شود. اختلال رشد دندانی نیز دارد. در رادیوگرافی‌های انجام شده شکستگی‌های قدیمی با تغییر شکل استخوانی مشاهده میشود. در بررسی‌های دیگر اختلال شنوائی نیز دارد. در آزمایشات همراه سطح کلسیم، فسفر، آلکالن فسفاتاز و ویتامین د نرمال است. بهترین اقدام درمانی برای بیمار کدام است؟

دنوزومب

کلسیم سیترات

بیس فسفونات

فرم فعال ویتامین د

۱۸- دختر ۱۰ ساله با تشخیص اخیر آرتریت ایدیوپاتیک جوانان جهت شروع درمان با داروی DMARD ارجاع شده است. وی سابقه‌ای از اپیزودهای شکم درد شدید همراه با تهوع، استفراغ، تپش قلب، تغییر رنگ ادرار به قرمز تیره در موقعیت‌های استرس‌زا یا پس از مصرف برخی داروها را دارد. هیچ علامت عفونت ادراری ندارد و آزمایشات قبلی نشان‌دهنده سطح بالای برخی متابولیت‌های ادراری بوده‌اند. با توجه به شرح حال، کدامیک از داروهای زیر برای وی ممنوعیت مصرف دارد؟

متوترکسات

هیدروکسی‌کلروکین

سولفاسالازین

لفلونومایِد

۱۹- در کودکی با درد کمر و پارستزی اندام تحتانی درمعاینه، تشخیص اسپوندیلولیزیس مطرح است. مدالیته تصویربرداری ارجح جهت ارزیابی بیشتر کدام است؟

گرافی ساده قدامی-خلفی

SPECT

MRI

گرافی ساده ایستاده لترال

۲۰- پسر ۹ ساله‌ای با وزن ۲۳ کیلوگرم و با لنگش و درد هیپ و ران مراجعه کرده است. در گرافی انجام شده سرفمور در قسمت داخلی Kelin's Line دیده می‌شود. کدام بررسی در این بیمار ضروری است؟

ارزیابی اندوکرینوپاتی

غربالگری بیماری سلیاک

تست ژنتیکی مارفان

HLA B-27

۲۱- پسر ۱۴ ساله‌ای از دوران کودکی دچار تب‌های تکرار شونده می‌شود که ناگهان شروع می‌شود و هربار ۱۰ – ۱۲ روز طول می‌کشد. آرتریت زانو و مچ پا و همچنین دل درد نیز دارد. گاهی اوقات بثورات پوستی در ناحیه تنه دیده می‌شود. برای ارزیابی پاسخ به درمان این بیماری کدام گزینه بهترین است؟

CRP

IL-6

TNF

SAA

۲۲- پسر ۱۳ ساله‌ای با درد و تورم زانو از دو ماه قبل و کمر درد التهابی از ۳ ماه قبل مراجعه و درمان شده است. سابقه یک‌بار قرمزی و اشک ریزش از چشم می‌دهد که با درمان موضعی برطرف شده است. شرح حال ضایعات پوستی عود کننده در پدر نیز وجود دارد. در این بیمار کدام مورد دلیل منطقی برای شروع Adalimumab است؟

قرمزی چشم

کمر درد

تورم زانو

جنسیت بیمار

۲۳- کودک ۳ ساله‌ای با تورم انگشت دوم پا و انگشت اشاره دست مراجعه کرده است. در معاینه و شرح حال نکته دیگری ندارد. بررسی آزمایشگاهی نرمال است در بررسی رادیولوژیک تنوسینوویت گزارش شده است. کدام تشخیص بیشتر مطرح است؟

Sarcoid Arthropathy

TB osteomyelitis

Sickle Cell Disease

Psoriatic Arthritis

۲۴- نوزادی از مادر مبتلا به بیماری SLE در حین بارداری با توجه به اکوی جنینی برای نوزاد complete heart block تشخیص داده می‌شود.

در حین بارداری مادر درمان با هیدروکسی کلروکین و dexamethasone با دوز مناسب دریافت کرده ولی تغییری در درجه بلوک قلبی حاصل نشده است.

برای بررسی دقیق‌تر Endocardial fibroelastosis و میوکاردیت MRI قلب انجام می‌شود که نرمال بوده است. کدام درمان توصیه می‌شود؟

IVIG 2gr/kg

Methyl prednisolone pulse for 3 days

Oral prednisolone for 1 month 1mg/kg

No Medical Treatment

۲۵- نوزادی از مادر به ظاهر سالم متولد می‌شود. کدام یافته به تنهایی نیاز به بررسی بیشتر از نظر neonatal lupus و بررسی مادر از نظر بیماری‌های اتوایمیون دارد؟

Microcephaly

Autoimmune Hydrops Fetalis

Fulminant Hepatitis

Lymphopenia

۲۶- کودکی با تشخیص SYSTEMIC JIA تحت درمان بوده است گلوکوکورتیکوئید در حال کاهش دوز است و بیمار در فاز Remmision بوده است.

با شرح حال تب و بیحالی مراجعه می‌کند و شرح حال مشکوک تب در خانواده هم می‌دهد. در آزمایشات:

WBC: 10000 (Neut: 60%) ; Hb: 9.6 ; Plt: 170000 ; ESR: 76 ; CRP: 120 ; AST: 98 ; ALT:140 ; Ferritin: 890

با توجه به شرح حال بیمار کدام درمان در کنار تزریق گلوکوکورتیکوئید مناسب‌تر است؟

ETOPOSIDE

ANAKINRA

CICLOSPORINE

RITUXIMAB

۲۷- در بیماری که به تازگی Systemic JIA تشخیص داده شده و اکنون درگیری مفاصل زانوی چپ و هیپ راست دارد، کدام عامل پیش گویی کننده پیشرفت تخریب مفصلی می‌باشد؟

ترومبوسیتوز

لکوسیتوز

سطح IL6

سطح FERRITIN

۲۸- دختری ۸ ساله از مدت‌ها قبل دچار تب‌های دوره‌ای، کاهش وزن و بی‌حالی شده است. در معاینه بیمار ضایعات پوستی به صورت Livedo reticularis دارد و همچنین دچار آتروفی عضلانی اندام تحتانی چپ و تفاوت اندازه دو اندام می‌باشد. فشار خون دو طرف هم متفاوت می‌باشد. بهترین اقدام تشخیصی در بیمار کدام است؟

MR Angiography

CT Angiography

Doppler Sonography

MRI & MRV

۲۹- دختر 13 ساله با سردرد مراجعه داشته است در بررسی اولیه متوجه هیپرتانسیون بیمار شده و در معاینه عدم وجود نبض محیطی در اندام تحتانی دارد. در بررسی آزمایشگاهی مارکرهای التهابی نرمال است. در MRA شواهد تنگی آئورت شکمی مشهود است. بهترین مودالیته برای تائید تشخیص بیماری کدام است؟

Color Doppler Sonography

PET scan

CT Angiography

Echocardiography

۳۰- دختری ۱۰ ساله با درد موضعی استخوان در ناحیه قدام فمور که در شب‌ها تشدید می‌شود، مراجعه کرده است. بیمار تب ندارد و درد وی از ماه‌ها قبل به صورت ملایم آغاز شده و به تدریج افزایش یافته است. در شرح حال بیمار سابقه‌ای از درگیری التهابی روده‌ها وجود دارد. در معاینه لنگش مختصر و ضعف در عضلات کمربند لگنی دارد. در بررسی‌های اولیه ESR=45 ، لوکوسیتوز مختصر و در رادیولوژی ساده به صورت اتفاقی compression fracture در اجسام مهره‌های کمری مشاهده می‌شود. احتمال همراهی کدام علامت پوستی در این بیمار بیشتر است؟

Palmoplantar Postulosis

Psoriasis Vulgaris

Pyoderma Gangrenosum

Sever Acnea

۳۱- کدامیک جزو عناصر بهداشتی خواب خوب در کودکان است؟

عدم استفاده از تلفن همراه در اتاق خواب

گوش دادن به موسیقی لایت از طریق رادیو در زمان خواب

نیمه تاریک کردن اتاق در زمان خواب

انجام ورزش هوازی یکساعت قبل از خواب

۳۲- پسر ۱۳ ساله بدلیل کامپیلوداکتیلی با شما مشاوره می‌شود. در معاینه هیپرموبیلیتی ژنرالیزه دارد و پل بینی کودک کمی پهن بنظر می‌رسد. سابقه تعویض مفصل زانو در پدر و عموی بیمار در سن ۳۵ سالگی وجود دارد. در آزمایشات همراه ANA منفی و RF مثبت است. حضور کدامیک از موارد زیر به ضرر تشخیص اختلالات اولیه بافت همبند است؟

سابقه خانوادگی تعویض مفصل

فاکتور روماتوئید مثبت

هیپرموبیلیتی ژنرالیزه

ANA تست منفی

۳۳- پسر ۱۲ ساله با وزن ۳۶ کیلوگرم به دلیل کمردرد از حدود ۴ ماه پیش جهت بررسی نزد شما آورده شده است. درد در صبح‌ها و پس از برخواستن از خواب بوده و حدودا تا ظهر طول می‌کشد. سابقه فامیلی برای بیماریهای روماتیسمی منفی است. در معاینه تنها نکته مثبت تندرنس در ناحیه پاشنه دو پا است. آزمایشات بیمار بشرح زیر است:

WBC: 8500 (P:65% L:35%), CRP: 20mg/dL, ESR: 18/1h, HLA-B27: +

به دلیل درد برای بیمار ناپروکسن با دوز ضدالتهابی شروع می‌کنید و همزمان درخواست MRI ساکروایلیاک می‌نمایید. یک ماه بعد بیمار مجددا به شما مراجعه می‌کند و پاسخ MRI ماه قبل را نشان می‌دهد که نرمال است ولی حال عمومی بیمار با مصرف ناپروکسن بهبودی قابل قبول داشته است. کدام جمله زیر در خصوص این بیمار صحیح‌تر است؟

مطابق با شرح فوق بیمار مبتلا به اسپوندیلوآرتروپاتی از نوع اگزیال است.

عدم وجود ساکروایلیبت در MRI تشخیص اسپوندیلوآرتروپاتی را کمرنگ می‌کند.

عدم وجود سابقه فامیلی مثبت در این بیمار قویا به ضرر تشخیص اسپوندیلوآرتروپاتی محوری یا پریفرال است.

مطابق با شرح فوق بیمار مبتلا به نوع پریفرال اسپوندیلوآرتروپاتی می‌باشد.

۳۴- پسر ۱۴ ساله با سابقه اسپوندیلوآرتروپاتی محوری و درگیری ساکروایلیاک از ۶ ماه قبل تحت درمان با ناپروکسن، استرویید و سینورا است. بدلیل عدم پاسخ بالینی سطح سرمی آدالیموماب چک می‌شود که بسیار پایین و آنتی بادی علیه آدالیموماب بیشتر از ۳۰۰ واحد گزارش می‌شود. ناچارا بیولوژیک بیمار را به اینفلکسی ماب سوییچ می‌کنیم ولی متاسفانه PPD بیمار مثبت و در کلیشه رادیوگرافی درگیری به نفع TB وجود دارد. بهترین جایگزین دارویی در این بیمار کدام است؟

Leflunomide

Sulfasalazine

Tofacitinib

Cellcept

۳۵- دختر ۱۳ ساله با تظاهرات پوستی اطراف چشم و گوش و پاسخ بیوپسی این ضایعات که موید DLE است نزد شما آورده شده است. این بیمار با پردنیزون و هیدروکسی کلروکین و سپس با آزاتیوپرین قبلا درمان شده اما پاسخ بالینی مناسبی نداشته است. تمام موارد زیر جزو درمان‌های پیشنهادی برای این بیمار محسوب می‌گردد، بجز:

تاکرولیموس

سل سپت

ریتوکسیماب

ایمنوگلوبولین وریدی

۳۶- کدامیک از سیتوکین‌های زیر به صورت ویژه باعث مهار عملکرد ماکروفاژها می‌گردد؟

IL1

IL6

IL10

IL13

۳۷- پسر ۱۳ ساله با تشخیص JIA ساب کلاس ERA از سه ماه قبل تحت درمان با پردنیزولون و متوتروکسات و سولفاسالازین است. بیمار جهت فالوآپ مراجعه نموده و در معاینه متوجه فنومن رینود می‌شوید. بهترین اقدام در این بیمار کدام است؟

مهار کننده TNF به داروها اضافه شود.

دوز متوتروکسات را افزایش می‌دهیم.

مهار کننده اینترلوکین ۶ به داروها اضافه شود.

سولفاسالازین بیمار را قطع می‌کنیم.

۳۸- پسر ۱۱ ساله‌ای بدلیل پارستزی هر دو اندام تحتانی و افزایش فاکتورهای التهابی (ESR: 78 - CRP: 45) با شما مشاوره شده است. در معاینه متوجه ندولهای پوستی در ناحیه کف دست و زخم‌های کوچک در قدام ساق پاها می‌شوید. سایر ارزیابی‌های آزمایشگاهی بشرح زیر است:

ANCA (NEG), ANA (NEG), WBC (15200), PLT (650000), UA (PROTEIN 450 mg)

در بیمار فوق کدام اقدام ارزش تشخیصی بیشتری دارد؟

3 Dimensional Computed Tomography

Catheter Digital Subtraction Angiography

EMG & NVC Four Limbs

Echocardiography plus Doppler sonography

۳۹- براساس کرایتریای YUNUS & MASI تشخیص فیبرومیالژیا در اطفال تمام موارد زیر کرایتریای ماژور محسوب می‌گردد، بجز:

نرمال بودن داده‌های آزمایشگاهی

عدم وجود بیماری زمینه‌ای

وجود حداقل ۵ ناحیه حساس به درد در معاینه

اضطراب مزمن و اختلال در خواب

۴۰- دختر ۶ ساله با سابقه sJIA به دلیل تب‌های On & Off نزد شما آورده شده است. در معاینه اسپلنومگالی دارد. آزمایشات درخواستی بشرح زیر است:

WBC: 5500 (P:25% , Lym:75%) ; Hgb: 8.7 gr/dl ; Plt: 85000 ; Fibrinogen: 1.5 gr/L

کدامیک از یافته‌های فوق برای تشخیص MAS با کرایتریای اصلاح شده HLH 2004 مطابقت ندارد؟

فرم تب

میزان فیبرینوژن

اسپلنومگالی

میزان آنمی

۴۱- دختر ۹ ساله با شکایت تب، راش پوستی و آرترالژی در بخش بسترس شده است. در بررسی‌های انجام شده پریکاردیال افیوژن داشته و کمپلمان‌های سرم واضحا کاهش یافته و dsDNA مثبت است. آزمایش ادرار پروتیینوری ۳+ دارد. برای بیمار با تشخیص لوپوس، پالس متیل پردنیزون شروع می‌شود. در ویزیت روز دوم از شروع پالس بیمار قدری بدخلق بنظر می‌رسد و به سوالات شما بخوبی پاسخ نمی‌دهد. ارزیابی مجدد یافته‌های زیر را نشان می‌دهد:

AST: 83 Unit/L ; TG: 450 mg/dl ; WBC: 3500 (P: 30% L:70%) ; PLT: 65000

بهترین اقدام درمانی بعدی در این بیمار کدام است؟

اتوپوزاید

ایمونوگلوبولین وریدی

آناکینرا

سیکلوسپورین وریدی

۴۲- پسر ۹ ساله با درد شکم، اسهال و علایم شبه آنفلوانزا به درمانگاه آورده شده است. در معاینه تب ندارد ولی کنژنکتیویت دوطرفه غیرچرکی مشهود است. در آزمایشات هموگلوبین 8.9 و WBC; 5200 (P: 70% ; L: 25%) دارد. بیمار ۲ روز قبل تحت درمان با پامیدرونات وریدی بوده است. تمام موارد فوق در این بیمار می‌تواند از عوارض دریافت پامیدرونات باشد، بجز:

لنفوپنی

کونژنکتیویت

اسهال

آنمی

۴۳- دختر ۱۱ ساله با شکایت درد و ضعف عضلات، آلوپسی و تورم دست‌ها نزد شما آورده شده. در معاینه راش مالار و فنومن رینود دارد. آزمایشات بیمار بشرح زیر است:

WBC: 3500 (P:80% , L:20%), Hg: 8.9 ; PLT: 95000 ; ANTI-SM: Neg ; ANTI RNP>1/4000 ; C3: 110 ; C4: 12 ; U/A: NL

محتملترین تشخیص برای این بیمار چیست؟

SLE

Overlap Syndrome

MCTD

UCTD

۴۴- پسر ۹ ساله با سابقه لوپوس تحت درمان با پردنیزولون و هیدروکسی کلروکین از ۳ ماه قبل بوده و اینک جهت فالوآپ نزد شما آورده شده است. ارزیابی‌های آزمایشگاهی بشرح زیر است:

WBC: 3200 (P:55% , L: 45%) ; C3: 50 ; C4: 6 ; dsDNA: 300 ; Pr[U24]: 750mg (no hematuria) ; Cr: 2.1,

مطابق با توصیه ACR کدامیک از موارد زیر اندیکاسیون بیوپسی کلیه در این بیمار است؟

میزان پروتئینوری

سطح سرمی dsDNA

میزان کمپلمانهای سرم

سطح سرمی کراتینین

۴۵- کودکی ۱۲ ساله با کمردرد صبحگاهی از دو ماه قبل به درمانگاه روماتولوژی آورده شده است. وی به همراه خود کلیشه MRI دارد که در تصویر دیده می‌شود. کدام تشخیص بیشتر مطرح است؟

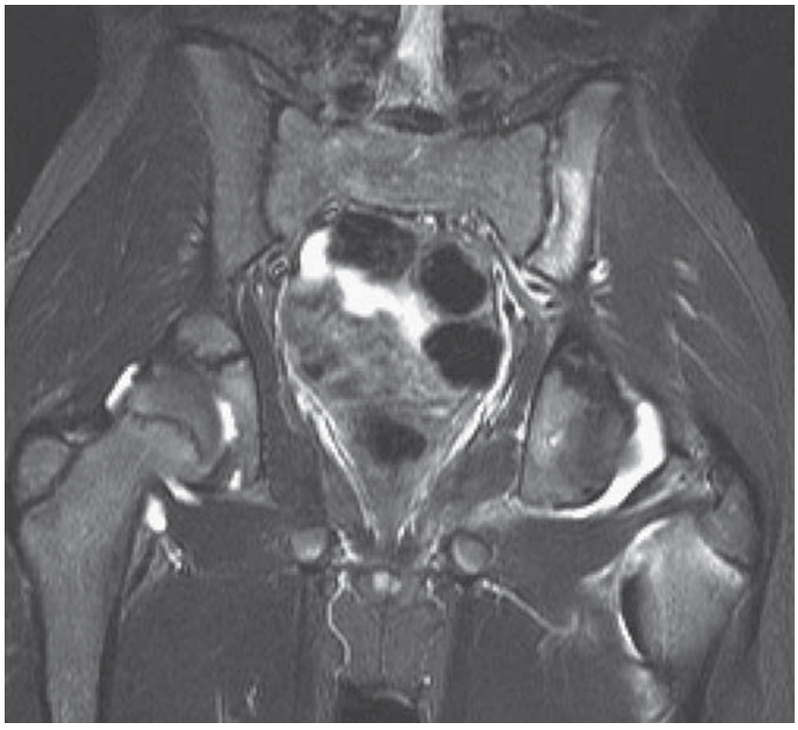

آرتریت پسوریاتیک

اسپوندیلیت آنکیلوزان

بیماری التهابی روده

پلی آرتریت RF منفی

۴۶- دختری ۲ ساله با شکایت لنگش و تورم مفاصل زانو و مچ پاها با شروع از ۳ ماه قبل توسط والدین به کلینیک آورده شده است. کدام گزینه با پیش آگهی بد در این کودک همراهی دارد؟

جنس دختر

سن پایین

درگیری زانو

فریتین بالا

۴۷- دختری یازده ساله با سابقه SLE از سه سال قبل با تظاهرات چند سیستمی در PICU بستری و مورد مشاوره قرار گرفته است. بیمار سابقه ایجاد هماتوم در محل تزریق واکسن داشته است. در بررسی‌های ازمایشگاهی PT و aPTT به طور مشخص طولانی، فعالیت فاکتور ۲(پروترومبین) بسیار پایین (۱۲%) و سایر فاکتورهای انعقادی در محدوده نرمال هستند. همچنین تست lupus anticoagulant در بیمار مثبت است. با توجه به اطلاعات فوق و تشخیص مطرح، کدام تظاهر بالینی کمتر مورد انتظار است؟

اپیستاکسی و خونریزی لثه

هماچوری ماکروسکوپیک

خونریزی طولانی در محل واکسیناسیون

حوادث ترومبوتیک

۴۸- در کودکی با اسکلرودرمی لوکالیزه جوانان با درگیری سر و صورت، طبق توصیه‌های SHARE کدام اقدام در ارزیابی اولیه بیمار بهتر است انجام شود؟

مشاوره از نظر یووئیت

پنل شنوایی سنجی

سی تی اسکن مغز

اسپیرومتری

۴۹- دختر ۸ ساله‌ای با ضایعه پوستی خطی صاف و سفت با رنگ پریده و حد فاصل واضح در سمت چپ پیشانی که طی ۶ ماه به آرامی گسترش یافته مراجعه می‌کند. ANA تیتر پایین مثبت و ESR/CRP طبیعی هستند. برای ارزیابی فعالیت بیماری پوستی و شناسایی نواحی با بیشترین جریان خون، کدام روش برتر است؟

Laser Doppler Flowmetry

Infrared Thermography

Laser Doppler Imaging

Color Doppler Signaling

۵۰- پسری ۹ ساله با تورم بدون درد و تدریجی زانوی راست به‌مدت ۶ ماه و دامنه حرکتی محدود مراجعه می‌کند. در بررسی های آزمایشگاهی ESR 28 mm/hr، CRP و CBC نرمال، آنالیز مایع سینویال گلوکز ۲۰mg/dL، لنفوسیت غالب و LDHبالا دارد. در رادیوگرافی نیز کاهش فضای مفصلی و ضایعات کیستیک پری‌آرتیکولار دیده می‌شود. بهترین اقدام برای بیمار کدام است؟

MRI زانو با گادولینیوم

پیگیری کشت مایع سینویال

بیوپسی سینوویال و کشت

شروع متوترکسات و ارزیابی ۶ هفته بعد

۵۱- دختری ۱۲ ساله با تب متناوب، خستگی، آفت‌های دهانی راجعه و پورپورای غیرقرینه در اندام تحتانی طی سه هفته اخیر مراجعه کرده است. در معاینه آرتریت خفیف در زانوها دارد. سابقه کولیت اولسراتیو در سال گذشته دارد. در بررسی آزمایشگاهی ESR=70، CRP مثبت، ANA منفی، C3 نرمال و IgA سرم بالا دارد. بیوپسی پوست واسکولیت لایه درمال با ارتشاح نوتروفیلی گزارش شده است. محتمل‌ترین علت واسکولیت وی کدام است؟

واسکولیت ایمونوگلبولین A

ثانویه به بیماری التهابی روده

عروق بزرگ ناشی از داروی بیولوژیک

عروق کوچک در زمینه نقص کمپلمان

۵۲- پسری ۷ ساله با سابقه آرتریت ایدیوپاتیک جوانان تحت درمان با متوترکسات خوراکی و فولیک اسید، با بروز پورپورای قرینه در اندام‌های تحتانی، درد شکمی پراکنده، و هماچوری میکروسکوپیک مراجعه کرده است. در معاینه تب و گرفتاری مفصلی فعال ندارد. در آزمایشات ANCA، C3 و ANA نرمال است. بیوپسی پوست به نفع واسکولیت لوکوسیتوکلاستیک در لایه درم سطحی است. محتمل‌ترین علت بروز واسکولیت در این کودک چیست؟

هنوخ شوئن‌لاین اولیه

دارویی ناشی از متوترکسات

ثانوی به بیماری زمینه‌ای مفصلی

ثانوی به عفونت ویروسی اخیر

۵۳- پسری ۹ ساله با تشخیص واسکولیت IgA از سه ماه پیش، با تظاهرات پوستی تیپیک، آرتریت گذرا، و شکایات خفیف گوارشی، تحت پیگیری قرار دارد. در معاینه اخیر، ادم پلک‌ها و افزایش فشارخون گزارش شده است. آزمایش ادرار پروتئین ادرار 24 ساعته یک گرم را در یک ماه اخیر نشان می‌دهد. سطح کراتینین در محدوده طبیعی است و فشارخون هنوز نیاز به دارو ندارد. با توجه به یافته‌های بالینی و آزمایشگاهی فوق، کدام گزینه بهترین اقدام بعدی در مدیریت این بیمار است؟

ادامه پیگیری ۲ هفته بعد بدون اقدام جدید

شروع استروئید سیستمیک خوراکی با دوز بالا

بیوپسی کلیه برای تعیین شدت درگیری گلومرولی

تجویز مهارکننده ACE و ارزیابی مجدد

۵۴- دختر ۱۲ ساله‌ای با تب، ضعف، کاهش وزن و پلی آرترالژی طی ۳ هفته گذشته مراجعه کرده است. در معاینه فشار خون بالا، راش غیر اختصاصی و رال‌های بازدمی قواعد ریه شنیده می‌شود. آزمایش‌ها در ادامه آمده است. در بیوپسی کلیه گلومرولونفریت نکروزان فوکال و هلالی (pauci-immune) گزارش شده است. با توجه به اطلاعات فوق، کدامیک محتمل‌ترین تشخیص است؟

کراتینین: ۲.۱ mg/dL

آنالیز ادرار: هماچوری میکروسکوپیک، RBC casts، پروتئینوری متوسط

ANCA: مثبت با p-ANCA (MPO-ANCA)

Granulomatosis with polyangiitis

Polyarteritis nodosa

Cryoglobulinemic vasculitis

Microscopic polyangiitis

۵۵- پسر ۸ ساله‌ای با سابقه تب متناوب، بزرگی خفیف کبد و طحال، و درد خفیف زانو مراجعه کرده است. معاینه چشم طبیعی است. CBC شواهد mild pancytopenia را نشان می‌دهد. ESR و CRP بالا هستند. ACE در حد بالای نرمال است. ANA منفی است. سی تی اسکن قفسه سینه نشان‌دهنده لنفادنوپاتی ناف ریه و نمای رتیکولونودولر است. بیوپسی مغز استخوان، گرانولوم‌های non-caseating نشان می‌دهد. تست پوستی مانتو وIGRA منفی هستند. بیمار در پاسخ به درمان با کورتیکواستروئید بهبود نسبی یافته، اما پس از قطع دارو علائم عود کرده‌اند. با توجه به اطلاعات فوق، کدام تشخیص با احتمال بیشتری مطرح است؟

NOD2-associated pediatric sarcoidosis

Disseminated tuberculosis-despite negative IGRA

CVID with granulomatous disease

CGD with granulomatous inflammation

۵۶- دختری ۱۲ ساله با سابقه سلامت کامل، طی ۲ ماه گذشته با درد تدریجی و مداوم زانو و لنگش مراجعه می‌کند. والدین از افزایش درد در شب و بیدار شدن کودک از خواب شکایت دارند. در معاینه تورم خفیف در اطراف زانو دیده می‌شود، ولی گرمی مفصلی محسوس نیست. حرکات مفصل محدود شده ولی بدون درد شدید در حرکت غیرفعال است. در گرافی افزایش دانسیته متافیز فمور دیستال با نواحی لیتیک و واکنش پریوستی دارد. کدام یافته بیشتر به نفع افتراق بدخیمی از JIA است؟

ESR بالا و RF منفی

درد شبانه و اختلال خواب

درگیری تک‌مفصلی در زانو

افزایش مختصر CRP

۵۷- پسری ۱۳ ساله با سابقه سلامت کامل، طی ۴ ماه گذشته با درد مزمن، تورم و محدودیت حرکتی زانوی راست مراجعه می‌کند. همچنین قفل شدن مفصل را گزارش می‌کند. تب یا علائم سیستمیک ندارد. معاینات و آزمایش‌های CRP،ESR، CBC و ANA نرمال هستند. در MRIبا تزریق ضایعه‌ای سینوویال همراه با رسوب هموسیدرین گزارش شده است. مناسب‌ترین گزینه درمانی در بیمار چیست؟

تزریق داخل مفصلی کورتون

سینوکتومی کامل

ایماتینیب خوراکی

رادیواکتیو ایتریوم

۵۸- پسری ۱۷ ساله مورد شناخته شده بیماری سیستیک فیبروزیس به دلیل تشدید بیماری در بخش ریه بستری و به دلیل درد و تورم مفاصل زانو و انگشتان دست مورد مشاوره قرار گرفته است. بیمار سابقه‌ای از حملات مشابه گذرای قبلی را هم ذکر می‌کند. در معاینه هایپرتروفی سینویال دارد. کدام اقدام درمانی کمتر توصیه می‌شود؟

فقط کنترل کامل بیماری سیستیک فیبروزیس

ناپروکسن ۵۰۰ میلی‌گرم روزانه دو بار

متوترکسات خوراکی ۱۵ میلی‌گرم هفتگی

آنتی بیوتیک با پوشش سودومونا و آسپرژیلوس

۵۹- نوجوان ۱۵ ساله‌ای با سابقه‌ی آرتریت ایدیوپاتیک جوانان از سن ۸ سالگی، این بار با شروع ناگهانی درد شدید و تورم مفصل متاتارسوفالانژیال اول پای راست، قرمزی و حساسیت شدید روی مفصل، و تب خفیف مراجعه کرده است. بیمار سابقه استفاده از داروی سیکلوسپورین به دلیل یووئیت در هفته‌های اخیر دارد. آزمایش CBC و CRP طبیعی هستند. اسید اوریک سرم ۸.۵ mg/dL گزارش شده است. در درمان حمله حاد این بیمار، کدام دارو کاربردی ندارد؟

ایندومتاسین

کلشی‌سین

پردنیزولون

آلوپورینول

۶۰- دختری ۸ ساله با سابقه درگیری چند مفصلی از دو سال قبل با دفورمیتی مفاصل به شما مراجعه کرده است. سابقه مصرف داروی متوترکسات و ناپروکسن را می‌دهد. گرافی‌هایی همراه خود دارد. کدامیک از یافته‌ها کمتر مورد انتظار است؟

Periosteal reaction

Coxa vara or valga

Atlantoaxial subluxation

Subphyseal lucency

۶۱- پسر ۹ ساله‌ای با تورم متناوب و دردناک زانوی راست از یک سال قبل مراجعه کرده است. هر اپیزود تورم معمولا پس از فعالیت ورزشی شدید شروع شده و طی ۴-۷ روز برطرف می‌شود. در بین حملات کودک بدون علامت است. معاینه علاوه بر تورم حین خم و راست کردن، کلیک خفیف در زانو دارد. آزمایش‌ها طبیعی هستند. در MRI بافت سینویوم طبیعی، استخوان‌ها با سیگنال طبیعی و بدون ضایعات لیتیک یا تخریب پیشرونده، و منیسک داخلی ضخیم با امتداد تا حاشیه داخلی کوندیل فمور مشهود است. کدامیک از تشخیص‌های زیر محتمل‌تر است؟

Juvenile idiopathic arthritis

Discoid meniscus

Lipomatosis arborescens

Idiopathic osteolysis

۶۲- کودکی ۱۹ ماهه با علائم تب طول کشیده، قرمزی چشم‌ها و لبها و راش جلدی از ۴ روز پیش مراجعه کرده است. تشخیص نهایی شما بیماری کاواساکی است. در سابقه یک ماه پیش تزریق واکسن MMR و آبله مرغان داشته است. کدام اقدام صحیح است؟

IVIG + آسپیرین

IVIG + دی پیریدامول

تکرار واکسن MMR

تکرار واکسن آبله مرغان

۶۳- همه استراتژی جهت تغییر فعالیت دانش آموز مبتلا به بیماری روماتیسمی در مدرسه توصیه می‌شود، بجز:

نشستن در ردیف جلوی کلاس برای جلوگیری از راه رفتن در طول کلاس

تنظیم برنامه کلاسها برای کاهش قدم زدن و بالا رفتن برای کاهش مسافت‌ها

استفاده از کمد با قفل کلیدی برای دسترسی بهتر به جای قفل شماره‌ای

استفاده از دو سری کتاب در مدرسه و خانه برای کاهش حمل آن

۶۴- مادری مبتلا به آرتریت روماتوئید تحت درمان با اتانرسپت در طول حاملگی در ۳۶ هفتگی زایمان کرده است. مادر و نوزاد در بخش زنان بستری می‌باشند. با توجه به سابقه مادر با شما مشورت می‌گردد. کدام اقدام صحیح است؟

قطع شیر مادر به دلیل لزوم ادامه مصرف اتانرسپت

قطع اتانرسپت در طول شیردهی

انجام اکوکاردیوگرافی جهت بررسی آنومالی های قلبی

انجام واکسیناسیون روتین کشوری

۶۵- کودکی مبتلا به SJIAتحت درمان با آناکینرا 4 mg/kg/day و متوترکسات قرار دارد. ۳ ماه پس از شروع درمان، آزمایش های پیگیری به شرح زیر می باشد :

WBC: 5400 (NEUT: 2220 ; LYMPH:1480) ; HgB:10.5 ; PLT: 158000

AST: 59 (N: 21-45) ; ALT: 57 (N: 15-41) ; CHOL: 350 ; TG: 458; Ferritin: 250

بیمار فاقد علائم بالینی می باشد. اقدام مناسب کدام است؟

استفاده از داروهای کاهنده چربی خون

افزایش دوز آناکینرا

قطع متوترکسات

تجویز پالس متیل پردنیزولون

۶۶- دختری ۹ ساله با علائم تورم و سفتی پوست دست ها و انگشتان از ۲ ماه پیش مراجعه کرده است. در معاینه فیزیکی محدودیت حرکت انگشتان و مچ دست داشته و پوست از قسمت دیستال انگشتان تا آرنج سفت و براق می باشد. در معاینه کاپیلاروسکوپی بستر ناخن، مویرگ‌ها کمی دیلاته و نقاط خونریزی دیده می‌شود. کدام اقدام زیر با توجه به شک بالینی در بررسی اولیه توصیه نمی شود؟

ارزیابیCPK, LDH, Aldolase

اندازه گیری نسبت Pr/Cr در نمونه ادرار

ازوفاگوگرام Upper GI series

نوار عصب و عضله چهار اندام

۶۷- کودک ۳ ساله با علایم پوسته ریزی انگشتان دست ها به اورژانس مراجعه کرده است. در سابقه تب ۱۰ روزه و راش جلدی و قرمزی چشم داشته که با شک به سرخک تحت نظر گرفته شده و ۴ روز قبل علایم برطرف شده است. در بررسی WBC: 8800 (N: 32%) ; Hgb: 12 ; Plt: 545000 ; ESR: 12 ; CRP: 5 دارد. در بررسی قلبی دیلاتاسیون مختصر LAD گزارش شده که در محاسبه Z score: 2.2 دارد. کدام اقدام علاوه بر آسپیرین با دوز کم مناسب است؟

تجویز ۲ گرم /کیلوگرم IVIG

قرص پردنیزولون ۲ میلی‌گرم/کیلوگرم برای ۵ روز

تجویز یک نوبت پالس متیل پردنیزولون ۳۰ میلیگرم/کیلوگرم

درمان فوق کافی بوده و هفته بعد اکو گردد

۶۸- پسر ۳ ساله با علایم تب ۵ روزه و قرمزی و فتوفوبی چشم، لنفادنوپاتی سرویکال قدامی، راش تنه ای، ادم انتهاها و تورم مفاصل زانوی دو طرف مراجعه کرده است. در بررسی قلبی اولیه تاکیکاردی و افت EF گزارش شده است. کدامیک از موارد زیر غلط است؟

نیاز به تقویت درمان اولیه

احتمال بالاتر مقاومت به IVIG

احتمال بالاتر اتساع عروق کرونر

احتمال بالاتر عود بیماری

۶۹- کودک مبتلا به کولیت اولسراتیو به دنبال کنترل علائم گوارشی، از دو ماه پیش دچار تورم مفاصل MCP انگشتان دوم تا پنجم هر دو دست همراه با داکتیلیت گردیده است. در بررسی رادیوگرافی اروزیون مفصلی در بعضی از سطوح مفصلی قابل مشاهده است. کدامیک از موارد زیر رد کننده آرتریت وابسته به IBD در این بیمار می‌باشد؟

مزمن بودن آرتریت

گرفتاری مفاصل کوچک

وجود داکتیلیت همزمان

اروزیون مفصلی

۷۰- بیمار مبتلا به کولیت اولسراتیو که تحت درمان با سولفاسالازین و Vedolizumab قرار داشته، با کنترل نسبی علائم گوارشی دچار درد در ناحیه پایین کمر شده است. در MRI بیمار ساکروایلئیت دوطرفه گزارش می شود. بهترین اقدام درمانی کدام است؟

Infliximab

Ustekinumab

Etanercept

افزایش دوز Vedolizumab

۷۱- دختری ۸ ساله با تشخیص RF-negative polyarticular JIA از ۴ ماه قبل تحت درمان با متوترکسات با دوز ۱۵mg/m²/week به صورت تزریقی قرار دارد. اکنون یک مفصل فعال دارد، CRPدر محدوده نرمال است و ارزیابی پزشک و والدین وضعیت عملکردی بیمار را "شدت کم" نشان می‌دهد. اما هنوز به معیارهای «بیماری غیرفعال نرسیده است. در این مرحله، بهترین اقدام درمانی بر اساس گایدلاین ACR کدام است؟

عدم تغییر دوز متوترکسات

افزودن درمان بیولوژیک

کاهش دوز متوترکسات

افزایش دوز متوترکسات

۷۲- پسر ۵ ساله‌ای با سابقه ۳ ماهه درد و محدودیت حرکات در زانوها و مچ پا، بدون تب، به کلینیک ارجاع شده است. سابقه اختلال طیف اوتیسم دارد. معاینه فیزیکی نشان‌دهنده پتشی مختصر در اندام تحتانی، و درد واضح هنگام لمس استESR مختصراً بالا و RF و ANA منفی‌اند. در این مرحله، مناسب‌ترین بررسی پاراکلینیکی برای تأیید تشخیص کدام است؟

بررسی سطح ویتامین C

MRI با کنتراست

اسکن تری فازیک استخوان

آسپیراسیون مغز استخوان

۷۳- دختر ۱۳ ساله‌ای با تشخیص قطعیRF-positive polyarticular JIA ، به دلیل بروز درد در پاشنه پا و گره‌های زیرجلدی دردناک در سطح خلفی اولکرانون مراجعه می‌کند. بیمار تحت درمان با متوترکسات و NSAID بوده و کنترل نسبی بیماری مفصلی دارد. در معاینه، نودول‌های سفت، متحرک و بدون درد در نواحی برجستگی‌های استخوانی دیده می‌شود. بیمار از افزایش اخیر در تعداد این ضایعات شکایت دارد. مناسب ترین اقدام کدام است؟

تجویز بیولوژیک

قطع متوتروکسات

شروع هیدروکسی کلروکین

شروع پردنیزولون خوراکی با دوز کم

۷۴- کودک یکساله با علایم راش جلدی منتشر از ۲ هفته پیش به همراه تب، آرتریت و هپاتواسپلنومگالی و لنفادنوپاتی منتشر با شک به sepsisتحت درمان قرار گرفته که پاسخی نداشته است و وزن بیمار زیر صدک ۳ بوده و والدین منسوب نزدیک (دختر عمو و پسر عمو) دارد. در آزمایش‌ها نوتروپنی، ترومبوسیتوپنی و آنمی واضح دارد. Zincسرم افزایش یافته دارد. کدام نقص مطرح می‌باشد؟

LACC1 Deficiency

PSTPIP 1-Associated inflammatory Disease

COPA Deficiency

LUBAC Dificiency

۷۵- برای دختر ۱۱ ساله با تشخیص JDM، درمان اولیه با پردنیزولون و متوترکسات آغاز شده است. در بررسی اولیه اسپیرومتری الگوی ریستریکتیو داشته و HRCT قفسه سینه ارتشاح Ground-glass دوطرفه در قاعده ریه ها را نشان می دهد. در ارزیابی ایمونولوژیک، آنتی‌بادی MDA5مثبت است CRP نرمال و CK مختصراً بالا است.

با توجه به یافته‌ها، مناسب‌ترین اقدام درمانی بعدی کدام است؟

ادامه رژیم فعلی و پیگیری ۳ ماهه

شروع آنتی‌بیوتیک وسیع‌الطیف

کاهش تدریجی متوترکسات

افزودن سیکلوفسفامید

۷۶- دختر ۱۲ ساله با سابقه ۶ ماهه ضعف عضلات پروگزیمال و ضایعات پوستی هلیوتروپ و پاپول‌های گوترون تحت درمان با پردنیزولون و متوترکسات است. در پیگیری، آزمایش ادرار میکروسکوپی نشان‌دهنده هماچوری پایدار دارد ولی پروتئینوری ندارد و عملکرد کلیه نرمال است. تست FANA با تیتر ۱:۳۲۰ مثبت، Anti ds-DNAمنفی و سطوح C3 و C4 طبیعی هستند. مناسب‌ترین اقدام کدام است؟

قطع متوترکسات و شروع سیکلوفسفامید

بیوپسی کلیه

ادامه درمان فعلی و پیگیری بیمار

افزودن سیکلوسپورین

۷۷- دختر ۱۰ ساله‌ای با بثورات پوستی مشخص شامل راش هلیوتروپ و پاپول‌های گوترون طی ۶ ماه گذشته، از ابتدای بیماری قدرت عضلانی طبیعی ولی اکنون مقادیر آنزیم‌های عضلانی کمی بالاتر از حد نرمال دارد. MRI عضلات ران تغییرات التهابی خفیف را نشان می‌دهد. اسپیرومتری طبیعی است، کدام ویژگی زیر در فالوآپ این گروه از بیماران دیده نمی‌شود؟

آرتریت

کلسینوز

لیپودیستروفی

دیسفاژی

۷۸- پسر ۱۳ ساله‌ای با تشخیص JDMسه ماه است تحت درمان با پردنیزولون و متوترکسات قرار دارد. در ویزیت آخر به علت درد شکم، سونوگرافی شکم افزایش سایز طحال به میزان ۱۳۰ میلی متر را نشان می‌دهد .اقدام ضروری بعدی کدام است؟

افزایش دوز کورتیکواستروئید

بررسی مغز استخوان

افزودن داروی MMF

پیگیری بالینی

۷۹- در بیماری کاواساکی کدام تغییر آزمایشگاهی مورد انتظار است؟

مثبت شدن ANA در هفته دوم

بالا رفتن پروتئین CSF در هفته اول

بالا رفتن چربی خون در هفته دوم

لکوسیت استراز مثبت در ادرار

۸۰- کودک ۳ ساله با تب ۶ روزه نزد شما آورده شده است. در معاینه کنژنکتیویت دو طرفه غیر چرکی، و زبان و مخاط های قرمز دهانی مشهود است. بررسی های آزمایشگاهی به قرار زیر است:

AST: 48 / ALT: 56 / ESR: 30 / CRP: 15 mg/dl / WBC: 18800 (P 67% - L 23%) / PLT: 510000 / UA: NL

بهترین اقدام برای این بیمار کدام است؟

درمان استاندارد با IVIG

اکوکاردیوگرافی

ارزیابی سطح سرمی آلبومین

ارزیابی مجدد بیمار ۴۸ ساعت دیگر

۸۱- سرما باعث تحریک و بروز حمله در تمام بیماری‌های خودالتهابی میشود، بجز:

FMF

FACS

SAVI

NLRP12

۸۲- دختر ۴ ساله‌ای را به دلیل تب‌های تکرار شونده از یکسال قبل نزد شما آورده اند. در هر بار که تب رخ می‌دهد، بثورات پوستی ارغوانی رنگ بروی دست و پا و گوش‌های بیمار ایجاد می‌شود. بیمار سابقه تاخیر تکاملی دارد. در معاینه هپاتواسپلنومگالی دارد. در آزمایش خون تنها نکته مثبت ترومبوسیتوزیس است. در MRI آتروفی مغز مشهود است. در بررسی ژنتیک موتاسیون ژن TREX1 گزارش شده است. تمام موارد زیر در درمان این بیمار کمک کننده است، بجز:

پرهیز از سرما

استرویید خوراکی

مهار کننده های JAK

آناکینرا

۸۳- کدامیک از بیماری‌های خودالتهابی زیر بیشترین تشابه را به بیماری FCAS دارد تا آنجایی که برخی آن را FCAS2 می‌نامند؟

NLRP12

SAVI

NOD2

NAIAD

۸۴- دختر ۱۴ ساله‌ای بدلیل تب خفیف، بثورات پوستی در کف دستها و حساسیت به نور آفتاب نزد شما آورده شده است. تظاهرات پوستی اریتماتو بوده و با فشار محو نمی‌شوند. در آزمایشات انجام شده (PMN= 75%) WBC=3200 و FANA=1/320 و Anti ds-DNA مثبت دارد. کمپلمان‌ها کاهش یافته است. وجود کدامیک از موارد زیر به عنوان اندکس فعالیت شدیدتر (Disease Activity Index) بیماری محسوب می‌شود؟

جنس بیمار

تیتر ANA

نوع تظاهرات پوستی

لکوپنی

۸۵- پسر ۱۶ ساله با قد بلند و اندام‌های کشیده و نزدیک بینی شدید به کلینیک مراجعه کرده است. در معاینه تست WRIST SIGN مثبت است. بیمار اسکولیوزیس خفیف دارد. سابقه پارگی آئورت در پدر بیمار وجود دارد. حضور کدامیک از موارد زیر به تایید تشخیص، کمک بیشتری می‌کند؟

BRAIN ATROPHY IN MRI

ECTOPIC LENTIS IN OPHTHALMOLOGIC CONSULT

AORTIC DIAMETR Z = 2 IN ECHOCARDIOGRAPHY

MIDFOOT DEFORMITY

۸۶- دختر ۱۴ ساله با شکایت از تب، خستگی و درد مفاصل مراجعه کرده است. معاینه بالینی نشان‌دهنده بثورات ماکولوپاپولر در مناطق در معرض نور آفتاب است. آزمایشات همراه، به شرح زیر است:

ANA POSITIVE, Anti ds-DNA: 286, Pr[U]24hr: 700mg, PLT: 85000

با توجه به معیارهای SLICC کدام گزینه درست است؟

بیمار کرایتریای لوپوس را پر کرده است

در این بیمار تنها کرایتریای ایمونولوژیک پر شده

برای تایید تشخیص در این بیمار انجام بیوپسی کلیه الزامیست

در صورت تکرار ترومبوسیتوپنی، می‌توان تشخیص لوپوس را برای این بیمار مطرح نمود

۸۷- کودک سه ساله‌ای با تب دوره‌ای، آفت دهان، درد شکم و مارکرهای التهابی بالا تحت بررسی ژنتیک قرار گرفته است که موتاسیون HA20 گزارش شده است به درمان با کورتیکواستروئید و کلشی سین پاسخ ناکافی داشته است. همه درمان‌های زیر می‌تواند در کنترل حملات بیمار و کاهش عوارض بیماری موثر باشد، بجز:

Anakinra

Tocilizumab

Jak Inhibitors

Anti TNF-α

۸۸- کودک 5 ساله با سابقه زخم‌های پوستی دردناک در نواحی انتهایی بدن و ضایعات پوستی به رنگ بنفش و گانگرن در انگشتان مراجعه کرده است. در بیوپسی از ضایعات پوستی، واسکولیت لکوسیتوکلاستیک گزارش شده است. همچنین بیمار به دلیل علائم تنفسی بررسی شده که در گرافی ریه interstitial lung disease و بزرگ شدگی غدد لنفاوی گزارش شده است. با توجه به محتمل‌ترین تشخیص مناسب‌ترین درمان کدام است؟

Cellcept

Jak Inhibitors

Ankinra

Cyclosporine

۸۹- کودک سه ساله‌ای با سابقه تب دوره‌ای، درد شکم و راش جلدی آلرژیک کهیری به شما ارجاع شده است. با توجه به نوع راش جلدی، همه بیماری‌های زیر در تشخیص افتراقی قرار می‌گیرد، بجز:

TNF Receptor Associated Periodic Syndrome

Muckle-Wells syndrome

Familial Mediterranean Fever

Hyper IgD Syndrome

۹۰- دختری ۸ ساله یک هفته پس از یک عفونت تنفسی، دچار آرتریت یک زانو و یک مچ دست می‌شود. از تب خفیف شاکی است. آرتریت پایدار بوده و به داروهای ضدالتهاب غیراستروئیدی پاسخ مناسبی نمی‌دهد. سابقه مصرف لبنیات محلی را ذکر می‌کند. اکوکاردیوگرافی طبیعی است. در بررسی آزمایشگاهی HLA-B27 منفی و ASO titer= 500 و رایت 1/40 و 2ME منفی است. همه اقدامات درمانی زیر برای وی توصیه می‌شود، بجز:

درمان کوتاه مدت با استروئید خوراکی

پنی سیلین بنزاتین ماهانه تا یکسال

آزیترومایسین برای 5 روز

تجویز ریفامپین و کوترموکسازول

۹۱- پسری ۱۴ ساله با یورتریت، کراتودرما بلنوراژیکوم در کف پاها و الیگوآرتریت غیر قرینه که مفاصل اندام تحتانی را درگیر کرده مراجعه کرده است. طی ۲ هفته گذشته، عفونت ادراری را ذکر می‌کند که کشت آن کلامیدیا بوده است. علاوه بر تجویز NSAIDs، کدامیک از درمان‌های زیر برای بیمار مناسب‌تر است؟

تجویز طولانی مدت سیپروفلوکساسین

درمان با ریفامپین و داکسی سیکلین

تجویز آزیترومایسین

نیاز به درمان دیگری نیست

۹۲- در مورد پروفیلاکسی با بنزاتین پنی سیلین در بیمار با سابقه تب روماتیسمی حاد، همه جملات زیر صحیح است، بجز:

در صورت عدم گرفتاری قلبی، پروفیلاکسی تا سن ۲۱ سالگی باید ادامه یابد.

حداقل زمان پروفیلاکسی در نوجوانان بالای ۱۵ سال ۵ سال می‌باشد.

پروفیلاکسی در مناطق اندمیک هر ۳ هفته یکبار توصیه می‌شود.

در صورت تعویض دریچه قلبی نیاز به ادامه پروفیلاکسی نمی‌باشد.

۹۳- پسری ۱۴ ساله با نامه‌ای از همکار چشم پزشک در کردستان به دلیل واسکولیت رتین جهت بررسی بیشتر ارجاع شده است. در معاینه عصبی متوجه همی پارزی چپ و در پوست، متوجه ضایعات پوستی عمقی قرمز، گرم و دردناک در ساق پاها می‌شوید که شروع آن را از ۲ هفته قبل ذکر می‌کند. کدام تشخیص بیشتر مطرح است؟

DADA2

Behcet disease

Early-onset Sarcoidosis

Polyarteritis nodosa

۹۴- پسری ۱۰ ساله با سابقه‌ای از حملات مکرر یووئیت قدامی و خلفی مورد مشاوره قرار گرفته است. سابقه‌ای از آفت‌های مکرر دهانی را در یک سال اخیر می‌دهد. در معاینه ضایعات شبه آکنه در نواحی ران و باسن رویت می‌شوند که برخی نمایی نکروتیک دارند. طبق توصیه EULAR، درمان اولیه سیستمیک برای این بیمار کدام است؟

آزاتیوپرین و پردنیزولون

سیکلوسپورین خوراکی

اینفلیکسی ماب وریدی

متوترکسات تزریقی

۹۵- کودکی با سابقه مشکل عفونی حدود دو هفته قبل، دچار تورم زانوی چپ و مچ پای راست از ۳ روز گذشته شده است. درمان با ناپروکسن برای وی شروع می‌شود. همه موارد ذیل شانس ازمان آرتریت وی را افزایش می‌دهد، بجز:

گاستروانتریت باکتریال قبلی

کاردیت و یووئیت

تظاهرات پوستی

مثبت بودن HLA-B27

۹۶- دختری ۳ ساله با سابقه بثورات پوستی بدون خارش از ۸ ماهگی، تورم تدریجی مفاصل مچ و زانو از ۲ سالگی، و قرمزی و درد چشم راست طی ۳ ماه اخیر مراجعه کرده است. پدر بیمار در کودکی علائم مشابه داشته است. مشاوره چشم دال بر یووئیت قدامی گرانولوماتوز در چشم راست است. در آزمایشات ESR مختصر بالا و RF و ANA منفی است. بیوپسی پوست، التهاب گرانولوماتوز non-caseating گزارش کرده است. همه گزینه‌ها در درمان این بیمار مناسب‌اند، بجز:

پردنیزولون با دوز بالا

متوترکسات خوراکی

آناکینرا زیر جلدی

آنتاگونیست TNF

۹۷- کودک ۱۰ ساله با شکایت درد قفسه سینه که با خوابیدن بدتر می‌شود از یک روز پیش مراجعه کرده است. سابقه علایم مشابه دو ماه پیش داشته که با دریافت ناپروکسن به مدت ۴ هفته بهبود یافته است. کدام اقدام ضرورتی ندارد؟

PPD/IGRA

ANA/Anti dsDNA

Anti HSV1,2 Ab

LDH/Uric Acid

۹۸- دختر ۱۳ ساله با تب‌های متناوب، آرتریت گذرا، راش گذرا و درد شکم طی ۸ ماه گذشته مراجعه کرده است. ANA و anti-dsDNA منفی، C3 کمی کاهش یافته، و نوتروفیلی وجود دارد. عفونت و بدخیمی رد شده‌اند. پاسخ به کورتیکواستروئید گذرا بوده و در دو هفته، علائم عود کرده است. پزشک بین خودالتهابی و خودایمنی مردد است. علاوه بر انجام پنل ژنتیک بیماری‌های خودالتهابی مونوژنیک، کدام اقدام درمانی در این مرحله مناسب‌تر است؟

افزایش دوز استروئید

سل سپت

توفاسیتینیب

آناکینرا

۹۹- شیر خوار ۶ ماهه‌ای با تشخیص کاوازاکی بستری و تحت بررسی قرار می‌گیرد. در اولین اکوی انجام شده، آنوریسم منفرد با Z Score : 3 گزارش شده است. همه موارد زیر برای بیمار صحیح است، بجز:

تجویز اینفلکسی ماب به همراه IVIG

تجویز متیل پردنیزولون وریدی به همراه IVIG

تجویز آسپرین و کلوپیدگرول

انجام اکوکاردیوگرافی دو بار در هفته

۱۰۰- پسر 7 ساله‌ای با درد مفصلی متعاقب فعالیت از یک سال قبل مراجعه کرده است. در معاینه توانائی نشستن به صورت چمباتمه را ندارد و مختصر محدودیت در اکستانسیون مفاصل دارد. سابقه کوتاهی قد در خانواده مادری وجود دارد. مارکرهای التهابی آزمایشگاهی نرمال است. بهترین اقدام تشخیصی کدام است؟

Hip and Elbow MRI

Bone Survey

Bone Densitometry

Triphasic Bone Scan

۱۰۱- مرد 34 ساله‌ای به دلیل سرطان متاستاتیک کلیه تحت بررسی و درمان بوده است ولی در حال حاضر امیدی به بهبودی وجود ندارد. با توجه دیدگاه‌های اسلامی، در مراقبت‌های پایان زندگی در این بیمار که دچار درد و رنج شدید می‌باشد، کدام تصمیم لزوما باید انجام گیرد؟

با توجه به جوان بودن بیمار، استفاده از تمام مراقبت‌های پیشرفته با هر قیمت

عدم حمایت از درخواست‌های خانواده او برای بهره‌مندی از تمام امکانات بیمارستان

درمان‌های تسکینی و کنترل درد

بررسی درخواست بیمار جهت خاتمه حیات او با داروهای مسکن در کمیته اخلاق

۱۰۲- یکی از همکاران مورد اعتماد شما در یک کلینیک خصوصی اقدامات طب مکمل و پزشکی سنتی برای بیماران ارائه می‌کند. اخیرا درمان جدیدی شامل تزریق سرنگ‌های آماده حاوی پلاکت غلیظ شده (PRP) را در پوست و مفصل زانو انجام می‌دهد. وی از شما درخواست دارد بیماران خود را برای این درمان جدید معرفی نمایید. مطالعه مقالات موجود نشانگر مطالعه موفق درمان در مطالعات حیوانی و در کارآزمایی بالینی محدود در انسان‌ها بوده است. از منظر اخلاقی، معرفی بیماران برای انجام این درمان جدید مورد قبول است یا خیر؟

شکی نیست که تجویز درمان جدید، با احتمال تاثیر قابل قبول، مشکل اخلاقی ندارد.

به هیچ وجه نباید این دارو تجویز شود چون هنوز به تایید قطعی نرسیده است.

بر حسب وضعیت مالی بیمار و سود درمانی که عاید او خواهد شد، باید در مورد تجویز این درمان تصمیم گرفت.

تجویز این درمان جدید فقط پس از تایید کمیته اخلاق، توضیح درمان استاندارد موجود و بیان تحقیقاتی بودن درمان جدید برای بیمار و پس از اخذ رضایت آگاهانه از او صحیح خواهد بود.