جراحی عروق و درمان های داخل عروقی

۱- بیماری با تشخیص لنگش متناوب شدید که به درمان مدیکال (ورزش، ترک سیگار، دارو) پاسخ نداده و سبک زندگی وی به شدت مختل شده است، کاندید مداخله است. در CT آنژیوگرافی، تنگی شدید در شریان ایلیاک مشترک راست به طول یک سانتی‌متر گزارش شده است. بهترین روش درمانی این بیمار کدام است؟

جراحی بای پس ایلئوفمورال

اندارترکتومی شریان ایلیاک

آنژیوپلاستی و استنت گزاری ایلیاک

سمپاتکتومی لومبار راست

۲- شایع‌ترین نوع اندولیک پس از EVAR کدام است و رویکرد مدیریتی اولیه برای آن چیست؟

نوع I ، ترمیم فوری با جراحی باز

نوع II ، پیگیری و تحت نظر قرار دادن

نوع III ، آمبولیزاسیون با کویل

نوع IV ، کارگذاری کاور استنت در محل ایجاد مشکل

۳- در بیماری با علائم لنگش متناوب شاخص ABI در حالت استراحت 0.95 است با این حال شرح حال بیمار قویاً به نفع PAD است قدم بعدی تشخیصی برای اثبات بیماری کدام است؟

تکرار ABI توسط فرد دیگری برای کاهش خطای اندازه‌گیری

انجام ABI همراه با تست ورزش

انجام CTA برای بررسی دقیق آناتومی

پذیرش بیماری و شروع درمان بر اساس شرح حال

۴- بیمار ۴۵ ساله‌ای به صورت اتفاقی در سونوگرافی داپلر با تشخیص آنوریسم ساکولار ورید پوپلیته‌ای به ابعاد ۳×۳ سانتی‌متر دیده می‌شود. بهترین رویکرد درمانی این بیمار کدام است؟

شروع درمان با وارفارین و پیگیری با سونوگرافی هر ۶ ماه

بانداژ فشاری و توصیه به پرهیز از بی‌حرکتی طولانی مدت

آنوریسمورافی

قرار دادن فیلتر در ورید اجوف تحتانی

۵- در بیماری با اپی زودهای مکرر و شدید آمبولی آتروماتوز (میکرو آمبولی) به انگشتان هر دو پا و منبع آمبولی یک پلاک بزرگ در آئورت شکمی زیر شریانهای رنال است تشخیص داده شده است. کدام روش درمانی برای جلوگیری از عود بیمار منطقی است؟

تجویز دوز بالای استروئید برای سرکوب پاسخ التهابی

انجام سمپاتکتومی کمری برای بهبود پرفیوژن پوست

حذف قسمت درگیر آئورت با روش اندوواسکولار یا جراحی باز

درمان ترکیبی با داروهای ضد پلاکت و ضد انعقاد

۶- در مورد آنژیوگرافی با CO2 همه موارد صحیح‌اند بجز:

وجود هوا در روده کیفیت آن را کم می‌کند.

جهت بهتر شدن کیفیت باید فریم ریت را پایین آورد.

فاصله بین دو تزریق باید ۳ تا ۵ دقیقه باشد.

در اندام تحتانی بالا نگه داشتن اندام ۲۰ تا ۳۰ درجه کیفیت را بهتر می‌کند.

۷- خانم ۷۲ ساله با سابقه یک اپیزود آموروزیس فوگاس در چشم راست، طی ماه گذشته مراجعه کرده است در سونوگرافی داپلکس تنگی ۷۰% در شریان کاروتید راست و ۸۰ درصد در سمت چپ دارد. اقدام لازم کدام است؟

تجویز آسپرین و استاتین و پیگیری با سونوگرافی ۶ ماه بعد

انجام آنژیوپلاستی و استنت گذاری کاروتید سمت چپ

انجام اندارکتومی کاروتید سمت راست

اندارترکتومی کاروتید چپ

۸- بیمار جوانی به دنبال ترومای بلانت گردن (اقدام به خودکشی به دار آویختگی که سریعاً نجات یافته) دچار همی پارزی سمت راست شده است. در معاینه گردن اثرات مختصر طناب بر روی پوست دیده می شود. در ct اسکن اولیه مغز مشکلی ندارد. مهم‌ترین تشخیص و اقدام تشخیصی کدام است؟

هماتوم اپی دورال – تکرار ct اسکن

آسیب عروق ورتبرال – MRA گردن

دایسکشن یا ترمبوز کاروتید – CT آنژیوگرافی گردن

آسیب عروق داخلی مغزی – سونوگرافی ترانس کرانیال

۹- آقای ۷۵ ساله‌ای در بررسی سونوگرافی با یک توده ضربان دار بدون علامت در کشاله ران راست تشخیص داده شده که یک آنوریسم حقیقی به قطر ۳.۵ سانتی‌متر در شریان فمورال مشترک (CFA) تأیید می‌شود. شریان‌های فمورال سطحی (SFA) و عمقی ران (Profunda Femoris) مستقیماً از کیسه آنوریسم جدا می‌شوند. بهترین رویکرد درمانی چیست؟

پیگیری با سونوگرافی، زیرا بیمار بدون علامت است و ریسک پارگی پایین است.

ترمیم اندوواسکولار با قرار دادن یک استنت-گرافت پوشش دار (Covered Stent-Graft) در طول آنوریسم

جراحی باز، رزکسیون آنوریسم و بازسازی با یک گرافت اینترپوزیشن دوشاخه (Bifurcated Interposition Graft)

درمان ضد پلاکت تهاجمی برای پیشگیری از ترومبوز و پیگیری

۱۰- بیمار دیابتی ۵۵ ساله‌ای با کنترل نامناسب قند خون، با تورم شدید، قرمزی و گرمی در ناحیه میانی پا (Midfoot) مراجعه کرده است. بیمار درد چندانی را ذکر نمی‌کند. در معاینه، نبض‌های دیستال پا قوی و قابل لمس هستند و زخم بازی وجود ندارد. شمارش گلبول‌های سفید و مارکرهای التهابی بیمار نرمال است. محتمل‌ترین تشخیص و اقدام اولیه ضروری برای این بیمار چیست؟

تشخیص: سلولیت حاد. اقدام: شروع آنتی‌بیوتیک وریدی وسیع‌الطیف

تشخیص: ترومبوز ورید عمقی (DVT). اقدام: شروع درمان ضد انعقاد با هپارین

تشخیص: فاز حاد مفصل شارکو اقدام: بی‌حرکتی کامل و عدم تحمل وزن (Total Contact Cast)

تشخیص: نقرس حاد. اقدام: تجویز کلشی‌سین و داروهای ضدالتهاب

۱۱- آقای 63 ساله که به علت بررسی درد شکم تحت CT قرار می‌گیرد که به صورت اتفاقی یک آنوریسم 1.5 سانتی‌متری شریان پانکراتیکودئودنال رویت می‌شود. بیمار سابقه تروما یا پانکراتیت نداشته است. کدام اقدام ارجح است؟

endovascular coil embolization

Observation with serial imaging

open ligation and pancreaticoduodenectomy

percutaneous thrombin injection under CT guidance

۱۲- خانم 49 ساله مورد شناخته شده موتاسیون فاکتور 5 لیدن با ایسکمی حاد اندام تحتانی راست مراجعه کرده است. بررسی های قلبی نرمال بوده و در CTA شواهد آترواسکلروز ندارد. اندام بیمار تحت ریواسکولاریزاسیون اورژانس قرار می‌گیرد. باتوجه به CTA بیمار اقدام مناسب بعدی کدام است؟

ترومبکتومی آئورت به روش باز

استنت گذاری

درمان مادام العمر با dual antiplatelet

درمان آنتی کواگولان

۱۳- بیمار آقاي 67 ساله سیگاری علیرغم درمان دارویی با لنگش هر ۲ پا که زندگی وی را مختل کرده مراجعه می‌کند. براي بیمار ABI انجام می‌شود که پای راست 0.53 و پای چپ 0.57 می‌باشد. بیمار تحت بررسی با آنژیوگرافی و سی تی اسکن قرار می‌گیرد. با توجه به یافته های سی تی و آنژیو کدام اقدام مناسب‌تر است؟

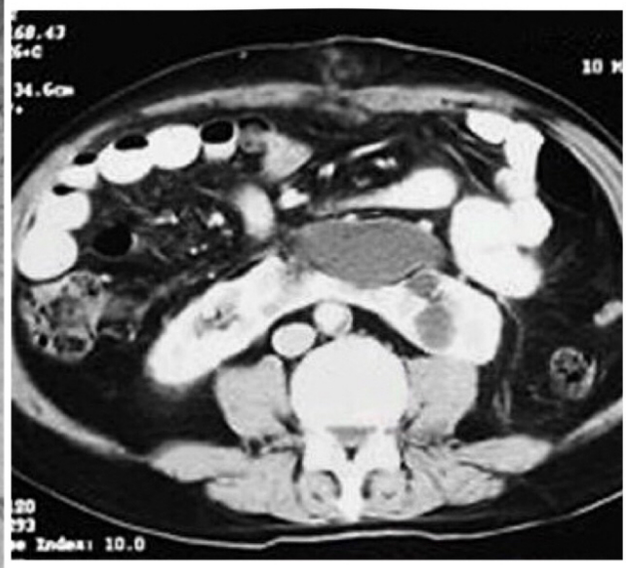

بای پس آئورتوبای فمورال به صورت end to side

CERAB

استنت گذاری ایلیاک مشترک ۲طرف به صورت kissing

بای پس آئورتوبای فمورال به صورت end to end

۱۴- بیماری بعد از آندارترکتومی کاروتید دچار احساس درد در ناحیه حلق با انتشار به گوش می‌شود. محل دو شاخه کاروتید بالاتر از معمول بوده است. در معاینات تکمیلی حس چشایی یک سوم خلفی زبان و رفلکس gag از بین رفته است. کدامیک از تکنیک‌های ذیل ممکن است مسبب علائم بیمار باشد؟

Division of the Digastric Muscle

Resection of the Styloid Process

Anterior Subluxation of the Mandible

eversion endarterectomy

۱۵- بیمار آقای 61 ساله که 2 سال قبل به علت DVT اندام تحت فیلترگذاری IVC قرار گرفت. با توجه به برطرف شدن ریسک فاکتور و کنترااندیکاسیون مصرف آنتی کواگولان، کاندید خروج فیلتر می‌شود. ونوگرافی وی را مشاهده می‌کنید. همه موارد زیر را می توان توصیه کرد بجز:

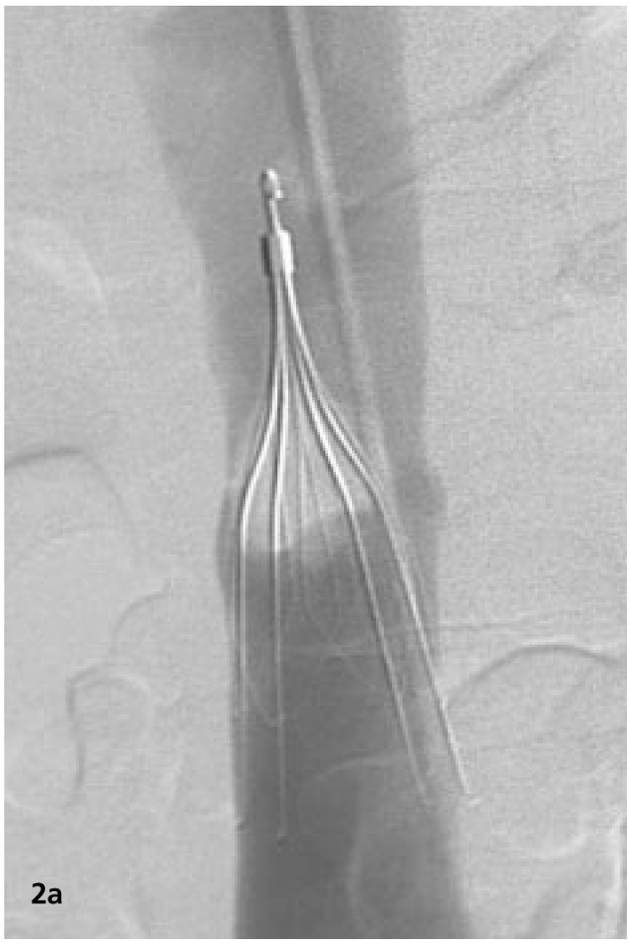

سعی در انجام ترومبولیز

استفاده از تکنیک loop wire

شروع آنتی‌کواگولان به مدت 3 تا 6 ماه

می‌توان از خروج فیلتر صرف نظر کرد.

۱۶- بیمار مردی ۳۴ ساله مورد تروماي نافذ چاقو به قسمت فوقانی شکم به اورژانس منتقل می‌شود. به علت افت فشار خون فوراً به اتاق عمل انتقال داده می‌شود. در حین عمل جراحی مشخص می‌شود که وی دچار پارگی تقریبا کامل ورید پورت شده است، شریان کبدی سالم می‌باشد. به دلیل خون‌ریزی مداوم و ناپایداری همودینامیک، ورید پورت لیگاتور می‌شود. همه گزینه‌ها صحیح هستند بجز:

انجام second look الزامیست.

معمولا بعد از چند روز کلترال‌ها تشکیل می‌شوند که باعث بهبود ادم روده‌ها می‌شود.

احتمال ایجاد هایپرتنشن پورت نادر است.

از مایع درمانی وسیع به علت ادم روده‌ها باید پرهیز شود.

۱۷- آقای 72 ساله با آنوریسم 6.5 سانتی آئورت توراسیک نزولی کاندید TEVAR می باشد. علیرغم وجود stiff wire در محل مناسب، به علت تورتوزیتی و زاویه تند آئورت نزولی، با مانورهاي معمول اندوگرفت به جلو رانده نمی‌شود و رسیدن به محل landing zone امکان‌پذیر نیست. همه تکنیک‌های زیر می توانند کمک کننده باشند بجز:

deploying a distal graft first

rotating clockwise with corkscrew technique

use buddy wires with longer sheath

body floss technique

۱۸- بیمار آقای 59 ساله سیگاری با شکایت لنگش شدید پای راست تحت بررسی سونوگرافی داپلکس شریانی قرار می‌گیرد. نمای موج شریان فمورال مشترک راست را مشاهده می‌کنید. مناسب‌ترین اقدام بعدی کدام است؟

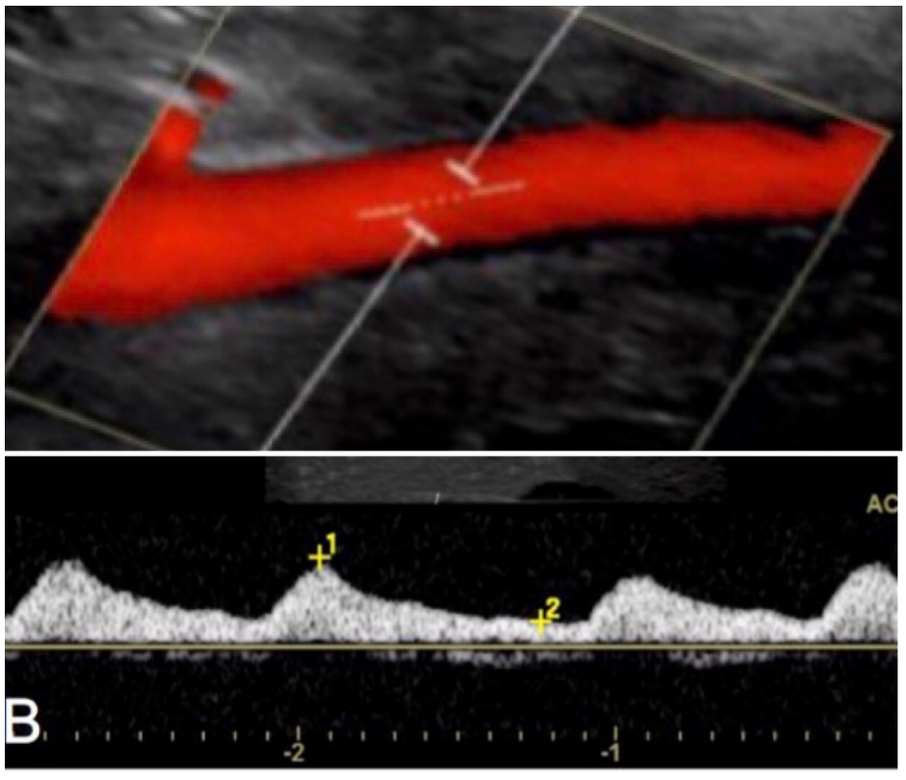

CTA

آنژیوگرافی

ABI-TBI

درمان دارویی

۱۹- بیمار آقای ۶۵ ساله‌ای است که جهت آنژیوگرافی اندام تحتانی بستری شده است. متعاقب آنژیوگرافی با کنتراست دچار هیپوتانسیون و برادیکاردی شده است. بهترین اقدام کدام است؟

مایعات داخل وریدی

استفاده از پیس موقت

استفاده از اپی نفرین

هیدروکورتیزون

۲۰- بیماری به جهت آنوریسم آئورت پاره شده به روش EVAR تحت عمل جراحی می‌باشد بعد از باز کردن MAIN BODY همچنان بیمار ناپایدار است.در مورد استفاده از Occlusion Balloon جهت کنترل خون‌ریزی کدام مورد صحیح است؟

از کنترالترال لیمب رفته و در اینفرا رنال باد می‌کنیم.

ایپسی لترال لیمب را باز نموده و از آن طریق در اینفرارنال باد می‌کنیم.

ازطریق براکیال رفته و در سوپرارنال باد می‌کنیم.

از طریق کنترا لترال لیمب رفته و در سوپرا رنال باد می‌کنیم.

۲۱- بیمار جوان دیالیزی از سه ماه قبل به عنوان اولین ACCESS برای وی کاتتر ساب کلاوین چپ تعبیه شده و از همان هم دیالیز می‌شده حالا جهت تعبیه AVF مراجعه کرده است بیمار راست دست است و در معاینه ورید و شریان مناسب جهت تعبیه AVF در دست چپ و راست دارد اقدام شما چیست؟

چنانچه فشار خون بیمار مناسب باشد برای وی AVF در دست چپ تعبیه می‌کنیم.

برای وی کالرداپلر انجام داده و وریدهای مرکزی را بررسی می‌کنیم.

برای وی ونوگرافی دست چپ انجام داده و براساس آن تصمیم برای ACCESS می‌گیریم.

برای وی یک AVF در دست راست تعبیه می کنیم.

۲۲- بیماری با سابقه Access های متعدد در هر دو دست و گردن که اکنون یک AVF در دست چپ دارد با علائم تورم و سیانوز سر و صورت و دست چپ مراجعه می‌کند برای وی ونوگرافی انجام می‌شود و یک تنگی شدید در ورید براکیوسفالیک چپ (ورید بی نام) دارد ونوپلاستی انجام می‌شود و ونوگرافی کنترل recoil در محل تنگی وجود دارد بلافاصله دوباره ونوپلاستی می‌شود و recoil حدود ۴۰ % باقی می‌ماند توصیه شما چیست؟

از اقدام بیشتر پرهیز می شود.

Stent وریدی

Stent graft

بستن AVF دست چپ

۲۳- بیمار ۷۸ ساله با ایسکمی ناگهانی دست چپ و ریتم AF قلبی مراجعه می‌کند درمعاینه علائم ایسکمی شدید دست چپ دارد و از درد شدید دست شاکی است نبض براکیال لمس نمی‌شود ولی اگزیلاری نبض دارد و برا ی بیمار آمبولکتومی انجام می‌شود لخته های به خوبی از پروگزیمال و دیستال شریانی براکیال و اولنار و رادیال تخلیه می‌شود و علائم ایسکمی دست برطرف می‌شود ولی نبض حس نمی‌شود اقدام بعدی چیست؟

استفاده از داپلرپروب در زمان عمل و بررسی شریان‌های رادیال و اولنار

آنژیوگرافی تکمیلی حتما بایستی انجام شود.

سی تی آنژیوگرافی قوس آئورت و ساب کلاوین

اکوی قلبی ترانس توراسیک و ترانس ازوفاژیال

۲۴- در مورد تکنیک اعمال جراحی آئورت اینفرارنال همه موارد ذیل صحیح است بجز:

حفظ رود باریک در داخل شکم در مقایسه با رتراکت کردن آن به خارج شکم ادم روده کمتری ایجاد می‌کند.

ورید مزانتریک تحتانی در صورت ضرورت لیگاتور و قطع می‌کنیم.

عروق لنفاتیک روی آئورت فوقانی را بهتر است جهت جلوگیری از تجمع لنف کوتر کرد.

چنانچه تصمیم به لیگاتور ورید رنال چپ گرفتیم حتما باید شاخه های گونادال و آدرنال و لومبار را حفظ کرد.

۲۵- بیماری متعاقب تصادف با ماشین وتروما به قفسه سینه به بیمارستان آورده می‌شود و بعد از اقدامات اولیه ATLS, در شرح حال و معاینه از درد گردن و پشت شکایت دارد همودینامیک stable است در مورد این بیمار CXR انجام می‌شود که مدیاستن در حالت خوابیده 8cm می‌باشد و کانتور آئورت رویت می‌شود همه جملات ذیل در مورد این بیمار صحیح است بجز:

در صورتی که در IVUS فقط پارگی انتیما کمتر از 10mmبود و مشکل اکستراوازیشن و هماتوم نبود آسپرین بین 4-6 هفته تجویز می‌شود و سپس فالوآپ با CTA

انجام آنژیوگرافی و در صورتی که نرمال بود آسیب عروق بزرگ RULED OUT می‌شود.

انجام CTA در صورتی که پارگی بیشتر از ۱۰ میلی‌متر بود انتی‌پلاکت تجویز و انجام TEVAR ظرف۷۲ ساعت

انجام CTA در صورتی که اکستراوازیشن وجود داشت ترمیم فوری لازم است.

۲۶- بیمار ۷۰ ساله با آنوریسم آئورت ژوکستارنال و آئورت دارای پلاک‌های آترواسکلروتیک تحت عمل جراحی آنوریسم قرار می‌گیرد قبل از عمل فانکشن کلیه مناسب بوده است بعد از عمل بیمار دچار افزایش اوره و کراتنین شده و علائم BLUE TOE SYNDROME در یک انگشت پا دارد بیمار از نظر همودینامیک STABLE است و در آزمایشات یک ائوزینوفیلی شدید (۷۱%) در خون محیطی دارد به نظر شما علت مشکل فوق چیست؟ تشخیص و درمان آن چه می باشد؟

هیپوپرفیوژن کلیه - تشخیص با کالرداپلر – درمان ساپورتیو

ترومبوز شریان رنال - تشخیص با کالر داپلر - درمان STENT شریان رنال

آتروآمبولی شریان کلیه – عندالزوم بیوپسی کلیه – درمان ساپورتیو

هیپوپرفیوژن سیستیمک – بررسی فانکشن قلبی و اکو - درمان زمینه مشکل قلبی و احتمالا SEPSIS

۲۷- همه جملات ذیل در مورد ریسک فاکتورهای آترواسکلروز صحیح است بجز:

آرسنیک در آب آشامیدنی ریسک فاکتور آترواسکلروزیس با افزایش ریسک دیابت و فشار خون است.

کادمیوم در سبزیجات باعث افزایش سکته قلبی و سکته مغزی CAD و PAD می‌شود.

جیوه حاصل از سوخت‌های فسیلی در رودخانه‌ها و دریاچه‌ها و اقیانوس‌ها اثر حفاظتی OMEGA 3 در MI را کاهش می‌دهد.

ثابت شده آلودگی هوا به شدت ریسک آترواسکلروز و PAD را افزایش می‌دهد.

۲۸- بیمار مسن با مشکل Peripheral vascular disease P.V.D که برای وی آمپوتاسیون BK در 6 ماه قبل انجام شده است با دردهای مزمن در محل آمپوتاسیون پا مراجعه می‌کند در معاینه استامپ آمپوتاسیون ظاهرا مشکلی ندارد در معاینه درد لوکانیزه نمی‌باشد ورادیوگرافی هیچ گونه اسپور استخوانی و یا استخوان سکستر نشان نمی‌دهد اقدام بعدی شما چیست؟

NCV و بررسی اعصاب پا

ترانس کوتانوس اکسی متری (TCPO2)

تجویز داروهای تری سیکلیک و آنتی دپرسانت

اکسپلواراسیون زخم از نظر نورما

۲۹- بیمار آقای 45 ساله سیگاری با درد مزمن شکمی به دنبال غذا خوردن و کاهش وزن سی تی آنژیوگرافی می‌شود انسداد شریان مزانتریک فوقانی از ابتدای بدون استامپ و بدون کلسیفیکاسیون در SMA وجود دارد انتخاب اول چیست؟

SMA stenting با access ازشریان براکیال

SMA stenting با access از شریان فمورال

بای پس شریانی مزانتریک فوقانی با عمل جراحی باز

درمان مدیکال طولانی با توقف سیگار- استاتین و TPN

۳۰- همه اقدامات ذیل در کاهش عوارض استریپینگ صافن در عمل جراحی واریس موثر است بجز:

استفاده از Tumescent anesthesia

انجام استریپینگ به عنوان آخرین اقدام پروسیجر و پس از فلبکتومی‌ها در زمان عمل

استفاده از سونوگرافی در پیدا کردن دقیق جانکشن صافنوفمورال

بی‌حرکتی طولانی مدت و elevation پاها پس از عمل جراحی

۳۱- در بیماری که هیچ سابقه مشکل خون‌ریزی دهنده ندارد و قرار است عمل جراحی ماژور شکمی بشود کدام مورد را در ارزیابی قبل از عمل توصیه می‌کنید؟

BT- PT

PT –Platelet Count

aPTT _PT _ Platelet Count

BT_ aPTT- PT

۳۲- بیمای که به علت ترومبوفلبیت عمقی بستری است پس از چند روز به دنبال تزریق هپارین دچار HIT می شود از روز گذشته پس از قطع هپارین نبض پای راست از بین می رود و کاندید عمل جراحی اورژانس است برای آنتی کوآگولان ترجیحا چه پیشنهاد می‌کنید؟

انوکساپارین

آرگاتروبان تزریقی

وارفارین

ریواروکسابان

۳۳- بیماری که جهت عمل جراحی به اطاق عمل منتقل کرده‌اید قبل از شروع عمل دچار برونکواسپاسم می‌شود موارد ذیل را توصیه می‌کنید بجز:

کورتون تزریقی

اپینفرین تزریقی

مهار کننده بتا

آنتی کولینرژیک

۳۴- بیمار ۶۰ ساله کاندید آنژیوگرافی اندام تحتانی است GFR او 65 cc/min ارزیابی شده است. برای جلوگیری از مشکل کلیوی کدام یک صحیح است؟

تجویز ان استیل سیستین قبل از عمل

تجویز سالین ایزوتونیک 3cc/kg/h یک ساعت قبل از آنژیوگرافی

تجویز سالین ۰.۴۵% یک ساعت قبل از عمل

اقدامی قبل از آنژیوگرافی لازم نیست

۳۵- برای به حداقل رساندن اختلال جنسی در اعمال جراحی ائورت موارد ذیل صحیح است بجز:

برش باید از یک سانتی‌متر دیستال به دوشاخه شدن آئورت شروع شود و اگر لازم بود در سمت راست آئورت به طرف بالا ادامه می دهیم.

ایلیاک مشترک چپ باید ۴ سانتی‌متر زیر دو شاخه شدن آئورت برش داده شود.

شریان مزانتریک تحتانی را باید از داخل آئورت سوچور لیگاتور کرد.

اختلال جنسی و نعوذ فقط در عمل باز رخ می‌دهد و در EVAR ایجاد نمی‌شود.

۳۶- بیماری که یک سال قبل عمل جراحی آنوریسم آئورت شده است. در سی تی اسکن هوا اطراف گرافت و ESR و CRP بالا بستری شده است. اقدام مناسب برای این بیمار کدام است؟

آنتی‌بیوتیک وسیع الطیف و تحت نظر گرفتن بیمار

لاپاراتومی و درناژ اطراف گرافت و شستشوی محل با آب اکسیژنه

اکسیزیون گرافت و سپس آگزیلوبای فمورال بای پس در یک جلسه

اگزیلوبای فمورال بای پس و ۴۸ ساعت بعداکسیزیون گرافت

۳۷- بیمار ۸۰ ساله ۱۵ سال قبل آئورتوبای فمورال کرده‌اید در سونوداپلر به صورت اتفاقی آنوریسم کوچک محل آناستوموز فمورال کمتر از ۲ سانتی‌متر مراجعه کرده است نبض های دیستال لمس می‌شود اقدام مناسب کدام است؟

اکسیزیون آنوریسم و گرافت بای پس مجدد

اکسیزیون آنوریسم و آناستوموز انتها به انتها با گرافت مجدد

اکسیزیون آنوریسم و استفاده از صافن به عنوان گرافت کامپوزیت

در حال حاضر اقدامی لازم نیست و بیمار را فالو می کنیم.

۳۸- به علت تنگی شدید ورید ایلیاک چپ امروز صبح استنت گذاری شده است بیمار از درد فلانک چپ شاکی است معاینه بیمار نکته‌ای ندارد. در مورد علت درد کدام مورد صحیح است؟

تحریک عصب ژنیتوفمورال

تحریک عصب ایلیوفمورال

پارگی ورید ایلیاک

تحریک عصب ایلیوهیپوگاستریک

۳۹- برای اکسپوز کردن شریان تی بیالیس قدامی و اقدام به بای پس موارد ذیل صحیح است بجز:

انسیزیون ۲-۳ سانتی‌متر دیستال به سر فیبولا داده می‌شود.

شریان تی بیالیس قدامی بین عضله اکستانسور دیژیتوروم لانگوس و اکستانسور هالوسوس لانگوس قرار دارد.

در بای پس های پوپلیته به تیبیالیس قدامی تانلر باید از سوراخ اینتر اوسئوس درست چسبیده به محل ورود شریان تیبیالیس قدامی عبور داده شود.

برای عبور تانلر جهت بای پس باید زانودر وضعیت ۹۰ درجه باشد.

۴۰- برای ابتوراتور بای پس موارد ذیل صحیح است بجز :

دیسکسیون باید مدیال به ورید ایلیاک مشترک باشد.

گرافت باید از آنترومدیال مامبران اوبتوراتور عبور داده شود.

تونل برای بای پس بین عضلات اداکتور لانگوس و اداکتور برویس در قدام و اداکتور ماگنوس در خلف ایجاد می شود.

شریان ابتوراتور و عصب ابتوراتور از مدیال سوراخ ابتوراتور عبور می کنند و باید مراقب آنها باشیم.

۴۱- پسر بچه ۵ ساله با شکستگی سوپراکوندیلار بازو که در معاینه اولیه، دست سرد و فاقد نبض بوده است، توسط ارتوپد اطفال به اتاق عمل منتقل می‌شود. پس از انجام reduction ارتوپدی، دست کودک همچنان سرد، رنگ پریده و ایسکمیک است. با شما مشورت می‌گردد. اقدام مناسب کدام است؟

Serial examination

انجام سونوگرافی داپلر رنگی bedside

انجام on-table angiography

اکسپلور جراحی

۴۲- در رابطه با تعبیه access همودیالیز در کودکان همه موارد زیر صحیح می باشد بجز:

جهت تعیین سایز کاتتر می توان از فرمول Size (F) = Age +/- 2 استفاده کرد.

روش ارجح، تعبیه AVF می‌باشد.

جهت کاهش وازواسپاسم شریان می‌توان از تورنیکه به جای کلمپ شریانی استفاده نمود.

انجام آناستوموز به صورت interrupted ضروری می‌باشد.

۴۳- بیماری که تحت اندآرترکتومی کاروتید راست قرار گرفته و با حال عمومی خوب به ریکاوری منتقل شده است، یک ساعت بعد از عمل دچار پارالیز دست چپ می‌شود. در ریکاوری سونوگرافی داپلر رنگی انجام می‌دهید که شریان ترومبوز نیست. به صورت اورژانس Brain CT انجام می‌دهید، اما یافته‌ای به نفع ICH ندارد. اقدام مناسب بعدی کدام است؟

انتقال به ICU و کنترل دقیق فشار خون سیستولیک بیمار

تکرار سونوگرافی داپلر رنگی بعد از ۴ ساعت

آنژیوگرافی کاروتید

Brain MRI

۴۴- در رابطه با آسیب‌های وریدی اندام، همه موارد زیر صحیح است بجز:

در مواردی که آسیب همزمان شریان و ورید وجود دارد، انجام فاشیاتومی پروفیلاکسی توصیه می‌گردد.

در موارد آسیب شدید ورید، لیگاتور ورید به جای ترمیم آن، خطر VTE (venous thromboembolism) را از بین می برد.

در اندام فوقانی، احتمال ایجاد ورم شدید به دنبال لیگاتور وریدهای اصلی نسبت به اندام تحتانی بسیار کمتر است.

می توان از گرفت PTFE جهت ترمیم وریدی در آسیب وریدی اندام استفاده کرد.

۴۵- در درمان بیمار مبتلا به بیماری بورگر، همه موارد زیر میبایست انجام شود بجز:

قطع کامل و دائمی سیگار حتی به صورت passive smoking

Nicotine replacement therapy

ورزش درمانی

رعایت بهداشت دهان و دندان

۴۶- بیمار دیالیزی به علت وجود آنوریسم کاذب در وسط بازوی چپ به شما ارجاع می‌شود. در معاینه، بیمار AVF کوبیتال سمت چپ دارد که به خوبی کار می‌کند و در قسمت میانی بازو، روی ورید سفالیک یک آنوریسم کاذب دارد که پوست روی آن سالم است و تحت فشار نیست. اقدام مناسب کدام است؟

نیاز به مداخله ندارد

ونوگرافی تشخیصی

جراحی و ترمیم باز

تعبیه استنت گرفت

۴۷- در بیماری که به علت واریس اندام تحتانی راست کاندید درمان با RF می‌باشد همه موارد زیر از contraindicationهای RFA می باشد بجز:

ترومبوفلبیت سطحی حاد

DVT

ABI less than 0.9

cardiac pacemaker

۴۸- در خانم باردار با درد اندام تحتانی چپ و با شک به DVT بهترین روش تشخیصی کدام است؟

سونوگرافی داپلر رنگی همراه با بررسی وریدهای ایلیاک

اندازه گیری D-Dimer

MRV

پلاتیسموگرافی

۴۹- پس از تماس تلفنی همکار جراح عمومی و درخواست مشاوره در مورد بیماری که به علت درد ناگهانی شکم لاپاراتومی شده است بلافاصله در اتاق عمل حاضر می‌شوید و در بررسی اولیه متوجه می‌شوید که به جز قسمت ابتدایی ژوژنوم و کولون عرضی، مابقی روده ها ایسکمیک است اما گانگرن نشده است. اقدام مناسب کدام است؟

امبولکتومی شریان SMA

ترومبکتومی دیستال شریان SMA + بای پس رتروگرید از شریان ایلیاک به شریان SMA

شروع درمان آنتی کواگولان + بررسی مجدد روده‌ها در second look laparotomy

توصیه به بستن برش جراحی و انجام CTA اورژانس و تصمیم‌گیری بر اساس یافته های CTA

۵۰- در رابطه با هاروست کردن و بکار گیری ورید صافن برای بای پس، همه موارد زیر صحیح است بجز:

استفاده از تکنیک no touch

نگهداری از ورید در محلول نرمال سالین با دمای ۴ درجه سانتی‌گراد قبل از بکارگیری

پرهیز از overdistention ورید

کمک گرفتن از پاپاورین

۵۱- پس از اتمام عمل EVAR در آنژیوگرافی انتهایی proximal sealing zone حدود ۸ میلی‌متر است و فاصله اندوگرفت از شریان lower renal ۵ میلی‌متر است. هیچ‌گونه شواهد اندولیک تایپ Ia مشاهده نمي‌شود. اقدام مناسب کدام است؟

استفاده از endoanchor

استفاده از aortic cuff

سی تی آنژیوگرافي ۱ ماه بعد

آئورتو یونی ایلیاک و سپس بایپس فم - فم

۵۲- خانم 62 ساله با سابقه بای پس ایلئوفمورال با گرافت حدود 6 ماه قبل، به علت مشکلات دندان کاندید اقدام دندانپزشکی می‌باشد. در خصوص آنتی بیوتیک تراپي پروفیلاکسی کدام گزینه صحیح است؟

کپسول کلیندامایسین 600 یک ساعت قبل

کپسول آموکسی سیلین 2 گرم یک ساعت قبل

آمپول سفازولین 1 گرم نیم ساعت قبل

پروفیلاکسی نیاز نیست.

۵۳- آقاي 70 ساله به علت AAA تحت EVAR کلاسیک با limb extension به سمت EIA راست می‌شود. آنژیوگرافی نهایی بیمار پس از EVAR را مشاهده می‌کنید. اولین اقدام برای ضایعه موجود در Rt EIA کدام است ؟

آنژیوپلاستي با بالون noncompliant

تعویض stiff wire با گایدوایر هیدروفیل و آنژیو مجدد

تعبیه استنت self تا ابتدای Rt CFA

آنژیوپلاستی با بالون compliant

۵۴- در بیمار کاندید عمل آنوریسم توراکوابدومن جهت کاهش احتمال ایسکمی نخاعی و paraplegia همه موارد زیر توصیه می‌شوند بجز:

استفاده از استروئیدها

اضافه کردن بی حسی اپیدورال

حفظ cardiac index

استفاده از تیوپنتال

۵۵- احتمال آسیب کدام عصب در بای پس شریان کاروتید چپ به شریان ساب کلاوین چپ بیشتر است؟

عصب فرنیک

عصب ریکارنت لارنجیال

عصب اکسسوری

شبکه براکیال

۵۶- در هنگام جراحی تومور کاروتید بادی که هر دو شریان کاروتید داخلی و خارجی را در برگرفته است، چسبندگی زیاد به عصب هیپوگلوسال وجود دارد. تومور را از شرایین کاروتید جدا کردیم. اقدام مناسب کدام است؟

برداشتن تومور و عصب به صورت یکجا

اسپلیت کردن تومور و حفظ عصب

بستن و ارجاع جهت رادیوتراپی

برداشتن تومور و عصب به صورت یکجا همراه با بازسازی عصب

۵۷- بیمار خانم ۳۵ ساله‌ای است بدون سابقه سیگار کشیدن که به علت بحران فشار خون به اورژانس مراجعه کرده است. بیمار در حال دریافت ۴ داروی ضد فشار خون بوده که بهبودی نداشته است. در بررسی داپلر سونوگرافی، PSV 250 CM/S در قسمت میانی شریان کلیوی راست مشهود است. بهترین درمان برای بیمار کدام است؟

آنژیوپلاستی شریان کلیوی راست و استنت گذاری

آنژیوپلاستی شریان کلیوی راست بدون استنت گذاری

بای پس هپاتورنال

ترومبواندآرترکتومی شریان کلیوی راست

۵۸- خانم 54 ساله به علت واریس تحت RFAblation ورید صافن کوچک چپ قرار می‌گیرد. 12 ساعت بعد با احساس ضعف و اختلال حسی پای چپ مراجعه می‌کند. پروسیجر با رعایت اصول انجام شده بود فقط جانکشن صافنوپوپلیتئال بالاتر از حد معمول بود. باتوجه به علت احتمالی همه اختلالات زیر در معاینه قابل انتظار است بجز:

Weakness in ankle dorsiflexion

sensory loss on lateral aspect of the foot

Weakness of toe dorsiflexion

sensory loss in the lateral calf

۵۹- تمام موارد ذیل از مشخصات درد ناشی از ایسکمی در حال استراحت است بجز:

اغلب در شب اتفاق می‌افتد.

اگر پااز تخت آویزان گردد بهتر می‌گردد.

درد اغلب در انگشتان پا است.

کرامپ عضلانی گاسترو کینموس در شب

۶۰- تمام عبارات ذیل در ارتباط با کلودیکاسیون صحیح است بجز:

اگر درمان نکنید خطر از دست رفتن عضو در ظرف ۵ سال ۵۰ درصد است

تجویز سیلوستازول می‌تواند سبب بهبودی گردد

می‌توان بدون آنژیوگرافی و آنژیوپلاستی و یا عمل جراحی بیشتر آنها را درمان نمود

درمان مطلوب شامل قطع سیگار و ورزش (حداقل یک ساعت پیاده‌روی) پا

۶۱- یک نوزاد سه ماهه را با یک خال عروقی قرمز مایل به بنفش در روی پیشانی نزدیک موهای سر نزد شما می‌آورند این ضایعه که ابتدا به اندازه نخود بود سه هفته بعد از تولد ظاهر شد مختصری برجسته و سطح آن مختصری ناهموار است ورید درناژ کننده آن برجسته است و به طرف گوش همان طرف تخلیه می‌شود. در بررسی با داپلر الگوی Low resistance Highvelocity و افزایش سرعت خون وریدی نشان می‌دهد. مهم‌ترین تشخیص شما کدام است؟

Venous malformation

Portvein AVM

همانژیوم Infantile

مالفرماسیون مویرگی Capillary malformation

۶۲- خانم ۵۴ ساله چاق که مشکل دیگری ندارد تحت عمل هیسترکتومی برای کانسر آندومتر قرار گرفته است روز سوم بعد از عمل دچار تاکیکاردی و تاکی پنه و هیپوتانسیون می‌گردد پس از احیای بیمار با مایع و هپارین داخل وریدی مناسب ترین اقدام کدامیک از موارد ذیل است؟

اکوکاردیوگرافی

آرتریوگرام شریان ریوی

اسکن پرفیوژن – ونتیلاسیون

سی تی آنژیوگرافی شریان پولمونری

۶۳- جوان 22 ساله با ترومای متعدد و آسیب صورت تحت تراکئوستومی قرار می‌گیرد. دو هفته بعد دچار خون ریزی از تراکئوستومی شده است کدام مورد ذیل صحیح است؟

اگر bag تراکئوستومی را Hyperinflate نماییم بطور موقت خون‌ریزی را کنترل می‌نماییم.

این عارضه در اثر erosion حاصل از نوک لوله تراکئوستومی است.

این عارضه از شایع‌ترین عوارض تراکئوستومی است.

برای پیشگیری از این عارضه می‌باید تراکئوستومی را در غضروف اول تراشه قرار داد.

۶۴- مرد ۷۵ ساله با آنوریسم پوپلیته ال دو طرفه با درد شدید پای سمت راست مراجعه می‌نماید در معاینه Punctuate blue lesion روی انگشتان اول و دوم و سوم دارد. نبض‌های پا لمس می‌شود و نبض پوپلیته ال ضعیف است. در درمان این بیمار کدامیک از گزینه‌های ذیل صحیح است؟

اولین قدم درمانی باید تعبیه استنت به روش اندوواسکولار باشد.

ترومبولیز قبل از عمل جراحی نتیجه را بهتر خواهد کرد.

شیوع ترومبوز در ظرف ۳۰ روز برای بای پس و استنت گذاری آندوواسکولار مساوی می باشد.

استنت گذاری باعث جلوگیری از اتساع آنوریسمال آینده می گردد.

۶۵- جوان بیست و یک ساله والیبالیست که ۲۴ ساعت قبل در مسابقه والیبال شرکت کرده است به علت تورم شدید اندام فوقانی راست با اتساع وریدهای سطحی مراجعه نموده است نبض بیمار نرمال می‌باشد کدامیک از گزینه های ذیل اقدام مناسب است؟

شروع هپارین و تجویز وارفارین به مدت سه ماه

ترومبکتومی و متعاقب ان تجویز آنتی کواگولانت به مدت سه ماه

ترومبولیز و آنژیوپلاستی با بالون و تعبیه استنت اندوواسکولار

ترومبولیز و متعاقب آن عمل TOS

۶۶- تمام مطالب ذیل در ارتباط با زخم اندام تحتانی Leg Ulcer صحیح است بجز:

اتیولوژی زخم را اغلب از محل آن می‌توان تشخیص داد.

زخم‌های وریدی به ندرت در پا Foot ایجاد می‌شود.

زخم‌های شریانی جزیره‌ای در قدام ساق پا ممکن است ایجاد شود.

زخم‌های ساق پا در بیماران دیابتیک کمتر از سایر بیماران است.

۶۷- بیمار مبتلا به ایسکمی اندام تحتانی از یک سال قبل دچار درد انتهایی اندام می‌باشد. بعد از برقراری جریان خون در ویزیت‌های بعدی، کماکان از درد شدید اندام شاکی است. در سونوگرافی گرافت وریدی دارای جریان خون مناسب است. در معاینه کاپیلاری فیلینگ دارد. تجویز کدام دارو جهت کاهش درد این بیمار مناسب‌تر است؟

اکسی کدون

ناپروکسن

نورتریپتیلین

سیلوستازول

۶۸- بیمار دیالیزی که چند سال قبل تحت عمل جراحی آنوریسم آئورت شکمی به صورت باز قرار گرفته است و یک بار هم سابقه سکته مغزی داشته است، مجدداً به علت ابتلا به آنوریسم آئورت سینه‌ای نزولی قرار است تحت عمل TEVAR همراه با پوشاندن شریان ساب کلاوین چپ قرار گیرد. تمام عوامل زیر مؤید لزوم انجام بای پس ساب کلاوین قبل از TEVAR هستند، بجز:

وجود فیستول شریانی وریدی در دست چپ که بیمار از آن دیالیز می‌شود.

سابقه عمل جراحی آنوریسم آئورت شکمی

جدا شدن شریان ورتبرال چپ از قوس آئورت

سابقه سکته مغزی

۶۹- بیماری بعد از عمل بای پس عروق کرونر در ICU از طریق پای راست به دستگاه ECMO متصل شده است. روز بعد بیمار از درد همان اندام شکایت دارد. در معاینه نبض دیستال دارد ولی dorsi flexion انگشت شست مختل شده است. تمام اقدامات زیر به بهبود اندام کمک می‌کنند بجز:

تصحیح فشار خون پایین

آنژیوگرافی و بررسی شرایین اندام تحتانی راست

فاشیوتومی کمپاتمان قدامی

تجویز اکسیژن

۷۰- در روند ایجاد زخم پای دیابتی تا آمپوتاسیون، تمام موارد زیر صحیح است بجز:

عفونت منجر به آمپوتاسیون می‌شود.

ایسکمی منجر به بروز زخم می‌شود.

شروع روند با نوروپاتی است.

هر سه عامل عفونت، ایسکمی و نوروپاتی در تشدید عارضه دخالت دارند.

۷۱- کدامیک از موارد تنگی شریان کلیوی روش اندوواسکولار اندیکاسیون دارد؟

وقتی که طول شریان اصلی قبل از دوشاخه شدن کوتاه باشد.

وقتی که بیمار کودک باشد.

وقتی که تنگی در محل دوشاخه شدن شریان کلیوی قرار داشته باشد.

وقتی که تنگی در شریان کلیه پیوندی باشد.

۷۲- در مورد درمان داخل عروقی واریس با لیزر (EVLA) تمام موارد زیر صحیح است، بجز:

طول موج لیزر برای هموگلوبین و آب متفاوت است.

طول موج پایین‌تر، منجر به کاهش درد و کبودی بعد از عمل می‌شود.

نوع فیبر نوری استفاده شده نسبت به طول موج لیزر اثر بیشتری در بروز علائم بعد از عمل دارد.

برای موفقیت عمل لازم است میزان انرژی داده شده با طول موج رابطه معکوس داشته باشد.

۷۳- دختر بچه ۸ ساله با توده عروقی کف دست مراجعه کرده است. در سونوگرافی جریان خون پایین دارد. توده به تدریج بزرگ شده و قابلیت استفاده از دست را کاهش داده است. کدام گزینه صحیح است؟

بهتر است تا ۱۲ سالگی صبر کنیم.

تزریق کورتون می‌تواند مؤثر باشد.

در صورت استفاده از الکل برای اسکلروتراپی، لازم است کاتتر Swan ganz گذاشته شود.

استفاده از الکل نسبت به (سدیوم تترادسیل سولفات) STS ارجح است.

۷۴- پسر بچه ۱۰ ساله مبتلا به سندرم KTS به علت خون‌ریزی گهگاهی از مقعد مراجعه کرده است. در MRI مالفورماسیون وریدی بزرگ در اطراف رکتوم و مقعد مشاهده می‌شود. ورید مزانتریک تحتانی بزرگ و اکتاتیک است. اقدام مناسب کدام است؟

تزریق الکل در مالفورماسیون وریدی

آنژیوگرافی و آمبولیزاسیون شریان مزانتریک تحتانی

لاپاراتومی و لیگاتور ورید مزانتریک تحتانی

لیزر

۷۵- آقای ۳۰ ساله با مالفورماسیون وریدی بزرگ در ناحیه باسن جهت اسکلروتراپی مراجعه کرده است. در آزمایشات D dimer بالا، فیبرینوژن پایین و ترومبوسیتوپنی مشاهده می‌شود. اقدام مناسب کدام است؟

تجویز انوکساپارین

اسکلروتراپی با الکل

لیزر

تجویز ترانس آمین

۷۶- یک سال بعد از ترومای بلانت عروق و اعصاب بازوی راست، بیمار کماکان از درد دست راست شکایت دارد. دست بیمار کمی متورم و قرمزتر و گرم‌تر از دست مقابل است. در معاینه افزایش حساسیت به درد و تعریق در دست مبتلا مشاهده می‌شود. تجویز تمام داروهای زیر می‌تواند به کاهش درد این بیمار کمک کند، بجز:

گاباپنتین

پردنیزولون

کلسی تونین

مورفین

۷۷- خانم هفتاد ساله که مدت‌ها از درد کولیکی شکم به دنبال خوردن غذا شاکی بود دچار درد بیشتر و دائمی‌تری شده است در CTA انسداد SMA دیده می‌شود. تصمیم به جراحی باز می‌گیرید. در لاپاراتومی روده‌ها سالم هستند. همه عبارات زیر صحیح است بجز:

بعد از کنترل SMA یک برش عرضی در قدام آن ایجاد می‌کنیم.

سعی می‌کنیم کنترل inflow را از شریان ایلیاک مشترک راست بگیریم.

ترجیحا از گرفت PTFE استفاده می‌کنیم.

با تبدیل آناستوموز انتها به پهلو به آناستوموز انتها به انتها بعضا می‌توان kinking را تصحیح کرد.

۷۸- خانم ۶۰ ساله که ۷ سال پیش به علت کنترل نشدن فشار خون با ۵ قلم دارو در نهایت با استنتیگ تنگی یک طرفه شریان کلیه و یک داروی ضد فشار خون کنترل می‌شود. به شما مراجعه می‌کند. تاکنون مشکلی نداشته تا اینکه در سونوگرافی داپلری که برای منظور دیگری انجام شده در شریان کلیه PSV>200cm/s گزارش می‌گردد. اقدام مناسب چیست؟

آنژیوپلاستی با بالن

آنژیوپلاستی با استنت

عمل جراحی باز

پی گیری

۷۹- دختر ۲۰ ساله چاق به علت درد دست راست از ۲ سال پیش داشته است با تشدید درد به شما مراجعه می‌کند که هم در حالت استراحت و هم در حالت فعالیت وجود دارد. در معاینه دست راست رنگ پریده بوده و نبض ندارد. در CTA آنوریسم شریان ساب کلاوین دارد و شریان‌های ساعد و دست مسدود است. کدامیک از اقدامات زیر را مناسب‌تر می‌دانید؟

آمبولکتومی و برداشتن دنده اول و دنده گردنی و آنوریسم و ترمیم شریان

ترومبولیزوبرداشتن دنده اول و دنده گردنی و آنوریسم و ترمیم شریان

ترومبولیز و استنت شریانی در مرحله اول و برداشتن دنده اول و دنده گردنی در مرحله دوم

برداشتن دنده اول و دنده گردنی و آنوریسم و ترمیم شریان و ادامه درمان با آنتی کواگولان و آنتی پلاکت

۸۰- مرد ۳۰ ساله به علت زخم بالای قوزک پا از ۲ سال پیش مراجعه نموده است. در معاینه یک زخم به ابعاد ۲ سانتی‌متر که کف آن حاوی نسج گرانولاسیون و مترشحه و اطراف آن دچار پیگمانتاسیون قهوه ایست دیده می‌شود. همه اقدامات زیر صحیح هستند بجز:

بانداژ فشاری می‌کنیم.

با Alginates پانسمان نموده و هر دو هفته یک‌بار عوض می‌کنیم.

توصیه می‌کنیم هفته‌ای سه بار به مدت نیم ساعت راه برود.

در صورت ریفلاکس، SFJ را لیگاتور و GSV را استریپ می‌کنیم.

۸۱- حین عمل گاسترکتومی یک مرد ۶۰ ساله، جراح متوجه خون‌ریزی و نشت خون غیر عادی از لبه‌های زخم می‌شود. با توجه به سابقه DVT و مصرف Apixaban روشن می‌شود که بیمار تا روز عمل دارو را مصرف نموده است. اقدام مناسب چیست؟

تزریق ویتامین K وریدی

تزریق Tranexamic acid

تزریق کرایوپرسیپیتیت حین عمل و دیالیز بعد از عمل

تزریق PCC یا محلول پروترومبین

۸۲- مرد ۲۵ ساله موتورسوار در اثر تصادف دچار شکستگی ران می‌شود و نیاز به ترمیم شریان فمورال پیدا می‌کند. در اکسپلور نیاز به اینترپوزیشن گرافت به طول ۵ سانتی‌متر پیدا می‌کند. قطر ورید سافن پای مقابل ۳/۵ میلی‌متر می‌باشد. اقدام مناسب‌تر کدام است؟

از گرافت PTFE با قطر ۶ میلی‌متر استفاده می‌کنیم.

سعی می‌کنیم تا فشار ۲۰۰ میلی‌متر جیوه ورید را دیلاته می‌کنیم.

ورید سافن پای آسیب دیده را اکسپلور می‌کنیم.

از سافن پای مقابل استفاده می‌کنیم.

۸۳- مرد ۵۰ ساله مورد شناخته شده سیروز الکلی به علت خون‌ریزی مراجعه نموده است که با درمان داروئی و لاواژ خون‌ریزی کنترل شده است. در سونوگرافی و CTScan ترومبوز ورید پورت گزارش می‌شود. آسیت ندارد. همه موارد زیر اندیکاسیون دارد بجز:

پیوند کبد

اسکلروتراپی

شنت اسپلنورنال

TIPS

۸۴- جوانی به علت واژگونی ماشین به اورژانس آورده می‌شود. در معاینات هوشیار بوده علائم حیاتی نرمال بوده یک هماتوم وسیع در ناحیه اسکاپولا داشته که CTA درخواست می‌شود که علاوه بر شکستگی اسکاپولا یک انسداد به طول ۲ سانتی‌متر در انتهای شریان آگزیلاری دیده می‌شود. همه اقدامات زیر صحیح هستند بجز:

کارگذاری استنت از طریق شریان فمورال

کارگذاری استنت از طریق شریان براکیال

رزکسیون ضایعه و اینترپوزیشن گرافت

رزکسیون ضایعه و ترمیم اولیه

۸۵- مرد جوان در طی نزاع از دو ناحیه بالای ناف و پشت تنه در محاذات دنده ۱۲ و سمت راست مورد ترومای نافذ با چاقو قرار می‌گیرد. به هنگام ورود به اورژانس هشیار بوده و علائم حیاتی در حد طبیعی است. در سی تی اسکن هماتوم و یا اکسترا وازیشن در نواحی سه گانه رتروبریتوان دیده نمی‌شود. به علت بیرون زدن امنتوم از ناف لاپاراتومی می‌شود. پاتولوژی یافت نمی‌شود مگر اینکه پشت کبد یک هماتوم قابل توجه دارد. اپروچ مناسب کدام است؟

اکسپلور هماتوم. کنترل IVC و آزاد نمودن لیگامان‌های کبدی و انجام مانور پرینگل و ترمیم ضایعه

آزاد نمودن لیگامان‌های کبدی و پک کبد

کنترل آئورت سوپرا سلیاک و ترمیم ضایعه

بستن شکم بدون اقدام خاص و پی گیری

۸۶- پسر بچه ۸ ساله با تشخیص شکستگی سوپرا کوندیلار بلافاصله توسط همکار ارتوپد در اطاق عمل جا اندازی و پین گذاری می‌شود. در ریکاوری دست سفید و سرد و نبض ندارد. با شما مشاوره می‌شود. کدامیک از پیش فرض‌های زیر صحیح است؟

نیاز به اکسپلور دبریدمان اناستوموز انتها به انتهای شریان با نخ قابل جذب ظریف خواهد داشت.

با درمان ضد انعقاد و ضد پلاکت مشکل حل خواهد شد.

نیاز به اینترپوزیشن گرافت سافن خواهد داشت و لبه‌ها باید به طور عمودی برش داده شده و با پرولین 8.0 مجزا اناستوموز صورت گیرد.

نیاز به اینترپوزیشن گرافت سافن خواهد داشت به طوری که لبه‌ها مایل بریده شده و با پرولین 8.0 به طور مجزا آناستوموز صورت گیرد.

۸۷- بیمار ۳۴ ساله مبتلا به سندرم مارفان با سابقه دیسکسیون آئورت تیپ A که تحت جراحی بنتال قرار گرفته است، چهار سال بعد با شکایت درد و توده ضربان دار در ناحیه شکم مراجعه می‌کند. سی تی آنژیوگرافی وجود آنوریسم آئورت شکمی اینفرارنال به قطر ۶۵ میلی‌متر بدون شواهد پارگی و یا ترومبوز را مشخص می‌نماید. کدام گزینه درمانی ذیل را توصیه می‌نمایید؟

ترمیم اندوواسکولار با استنت گرافت

ترمیم جراحی با استفاده از گرافت (سنتتیک) صناعی

تجویز پروپرانولول و پیگیری با سونوگرافی هر ۶ ماه

درمان غیر جراحی با مهار کننده‌ها کلسیم جهت کنترل فشارخون و تصویربرداری سالیانه

۸۸- آقای 23 ساله تحت شیمی درمانی برای لنفوم از طریق پورت ورید ساب کلاوین راست، به علت تورم ناگهانی و درد اندام فوقانی سمت راست مراجعه نموده است. سونوگرافی داپلر ترومبوز حاد ورید ساب کلاوین سمت راست را تأیید می‌کند. بیمار دوره شیمی درمانی بیمار به اتمام رسیده است. کدام گزینه درمانی را توصیه می‌نمایید؟

تجویز انتی کواگولانت تزریقی به مدت یک هفته و سپس انتی کواگولانت خوراکی به مدت سه ماه و حفظ کاتتر

حفظ کاتتر و تجویز آنتی کواگولانت تا زمان رفع خطر عود لنفوم سپس قطع آنتی کواگولانت و خروج کاتتر

خروج کاتتر و آنتی کواگولانت حداقل به مدت سه ماه

تعبیه فیلتر ورید اجوف و سپس خروج کاتتر و شروع آنتی کواگولانت به مدت 6 ماه

۸۹- خانم ۳۵ ساله با سابقه درد، گزگز و رنگ پریدگی دست راست هنگام فعالیت مراجعه و در بررسی‌ها تشخیصی جهت ایشان آنوریسم شریان ساب کلاوین سمت راست و دیلاتاسیون شریان سابکلاوین سمت چپ در سی تی آنژیوگرافی مشخص می‌گردد اثر فشاری دنده گردنی در هر دو سمت منجر به بروز این حالت گردیده است اندام فوقانی سمت چپ فاقد علامت بالینی می‌باشد کدامیک از موارد ذیل را توصیه می‌نمایید؟

اقدام جراحی برای رفع فشار از شریان سابکلاوین راست و سمت چپ با رزکسیون دنده گردنی وترمیم شریانی در هر دو شریان ساب کلاوین

درمان محافظه کارانه با فیزیوتراپی و پرهیز از فعالیت‌های تشدیدکننده فشار در سمت چپ و اقدام جراحی برای شریان ساب کلاوین سمت راست

تعبیه استنت گرافت به روش آندوواسکولار جهت آنوریسم سمت راست و تحت نظر قرار دادن شریان سابکلاوین سمت چپ

رزکسیون دنده گردنی در سمت چپ و عمل جراحی دنده گردنی و اصلاح شریان در سمت راست

۹۰- در بررسی‌های تشخیصی پسر بچه 12 ساله با فشار خون بالا تشخیص کوارکتاسیون آئورت بالای شریان کلیوی با تنگی شدید آئورت در محاذات شرایین کلیوی و تنگی استیوم هر دو به میزان 70 درصد و هیپرتروفی بطن چپ مشخص می‌گردد. کدامیک از موارد ذیل را توصیه می‌نمایید؟

تجویز داروهای ضد فشارخون با دوز بالاتر

بالون آنژیو پلاستی و تعبیه استنت صرفا برای تنگی آئورت

آنژیو پلاستی و تعبیه استنت جهت آئورت و شرائین کلیوی همزمان

عمل جراحی Re implantation- Patch aortoplasty شریان‌های کلیوی

۹۱- یک خانم ۴۴ ساله با ادم متوسط تحتانی چپ به هنگام ایستادن طولانی مدت به کلینیک مراجعه کرده است. بیمار ۵ سال پیش ترومبوز ورید ایلیاک چپ به دنبال مصرف قرص ضد بارداری داشته و به‌طور نامنظم از جوراب واریس استفاده کرده است. معاینه فعلی، ادم یک طرفه بدون تغییرات پوستی هایپرپیگمانتاسیون را در ساق چپ نشان می‌دهد. سونوگرافی داپلر، عدم وجود ترومبوز حاد اما شواهد انسداد نسبی باقی‌مانده در ورید ایلیاک چپ وریفلاکس در وریدهای سطحی را تأیید می‌کند. کدام گزینه برای بیمار مناسب می‌باشد؟

انجام ونوگرافی جهت تایید و تعیین درصد تنگی ورید ایلیاک جهت اقدام درمانی مناسب

تجویز جوراب فشاری با فشار کلاس دو و آموزش استفاده مداوم

اصلاح ریفلاکس وریدهای سطحی و در صورت عدم بهبودی ونوگرافی و تعبییه استنت وریدی

اصلاح ریفلاکس وریدهای سطحی و ونوگرافی و تعبییه استنت وریدی همزمان در یک جلسه

۹۲- مرد ۶۵ ساله با علایم شوک هموراژیک تحت لاپاراتومی تشخیصی قرار می‌گیرد یافته حین عمل جراحی خون‌ریزی از آنوریسم پاره شده شریان هپاتیک می‌باشد بیمار قبلا به علت درد مبهم شکم و کمر تحت اقدامات تشخیصی قرار گرفته و در سی تی آنژیوگرافی آنوریسم ساکولر 4 سانتی‌متری شریان هپاتیک مشترک قبل از جدا شدن شریان گاسترو دئودنال (با جریان خون مناسب) جهت وی مشخص گردیده است. کدامیک از موارد ذیل را توصیه می‌نمایید؟

پک نمودن محل و انتقال به کت لب جهت آندواسکولار

کنترل خون‌ریزی به وسیله لیگاتور پروگزیمال و دیستال آنوریسم

رزکسیون آنوریسم و بای پس به وسیله ورید صافن

آنوریسمورافی جهت کنترل خون‌ریزی و اقدام مناسب درمانی در فرصت مناسب بعدی

۹۳- بیمار ۷۲ ساله مبتلا به فشارخون کنترل نشده و سابقه سیگار، با توده ضربان‌دار و دردناک در ناحیه پشت زانوی راست مراجعه می‌کند. سونوگرافی داپلر، آنوریسم شریان پوپلیته ال راست به قطر 3/5 سانتی‌متر محدود به ناحیه پوپلیته ال با ترومبوزوسیع داخل آنوریسم و اثر فشاری بر روی عصب و ورید مجاور را مشخص می‌نماید. اقدام مناسب در این بیمار کدامیک از موارد ذیل می‌باشد؟

تجویز ضد انعقاد (وارفارین) و پیگیری با سونوگرافی هر ۶ ماه

تعیین آناتومی آنوریسم با سی تی آنژیوگرافی یا سایر اقدامات تصویربرداری

انجام جراحی اورژانسی با بای پس وریدی ورزکسیون آنوریسم از اپروچ پوستریور پوپلیته آل

انجام جراحی اورژانسی با بای پس وریدی و لیگاتور آنوریسم از اپروچ مدیال بالا و پایین پوپلیته آل

۹۴- خانم 62 ساله با سابقه بیماری عروق کرونرو دیابت نوع ۲، هایپرلیپیدمی با سابقه درد اندام به هنگام فعالیت و پیاده‌روی که از 3 روز قبل به طور قابل توجهی افزایش یافته و غیر قابل تحمل گردیده است به اورژانس مراجعه می‌نماید سردی، رنگ پریدگی و فقدان نبض پوپلیته ال و دیستال اندام سمت چپ در معاینه وجود دارد. حس انگشتان در اندام مبتلا کاهش یافته ولی حرکت نرمال می‌باشد. در سونوگرافی داپلر، انسداد کامل شریان فمورال سطحی چپ در یک سوم دیستال و پوپلیتئال و اینفراپوپلیته ال گزارش گردیده است. کدامیک از موارد ذیل را توصیه می‌نمایید؟

شروع هپارین و تجویز آسپرین و کلوپیدوگرل و ارزیابی مجدد پس از ۲۴ ساعت

انتقال به واحد آنژیوگرافی و در صورت امکان انجام Catheter Directed Thromolysis

تجویز هپارین داخل وریدی و ارجاع فوری به اتاق عمل جراحی جهت ترومبکتومی

انتقال به اتاق عمل و انجام فموروپوپلیته ال بای پس

۹۵- آقای ۲۹ ساله با سابقه صرع که به علت تشنج چند ساعت قبل داروی دیازپام تزریقي (از طریق دست راست) دریافت کرده بود با سیانوز، درد و سردی انگشتان و کاهش پرشدگی مویرگی دست راست مراجعه می‌کند. در بررسی داپلر شریان براکیال نرمال است ولی در شریان‌های دیجیتال سیگنالی رویت نمی‌شود. همه موارد در Management این بیمار مناسب است بجز:

آمبولکتومی دیستال از طریق شریان براکیال

تزریق پاپاورین شریانی

تزریق هپارین وریدی

انجام ترومبولیز شریانی

۹۶- بیمار خانم ۲۷ ساله که جهت اسکلروتراپی وریدهای واریسی اندام تحتانی مراجعه کرده است حین فوم اسکلروتراپی دچار دوبینی به مدت ۲ دقیقه می‌شود. علائم حیاتی پایدار است. سابقه مصرف دارویی را ذکر نمی‌کند. کدام اقدام را توصیه می‌کنید؟

اکسیژن ۱۰۰٪

انفوزیون دکستران

انفوزیون هپارین

پوزیشن trendlenburg و تزریق یک ویال گلوکوز

۹۷- مرد ۶۱ ساله که به علت حملات مکرر سر گیجه و کلودیکاسیون دست چپ مراجعه نموده است در معاینه فشارخون دست راست ۱۵۰ میلی‌متر جیوه و دست چپ ۶۰ میلی‌متر جیوه است. در درمان این بیمار کدامیک از موارد ذیل مرجح است؟

بای پس کاروتید به ساب کلاوین با استفاده از گرافت داکرون

اندارترکتومی شریان ساب کلاوین

ترانسپوزیسیون ساب کلاوین به کاروتید

بای پس کاروتید به ساب کلاوین با استفاده از گرافت صافن

۹۸- در ارتباط با فنومن رینود کدامیک از موارد ذیل صحیح است؟

در ۳۰ درصد بیمارانی که اسکلرودر می‌دارند اتفاق می‌افتد.

در کسانی که با دستگاه‌های که ایجاد لرزش می‌نماید ایجاد می‌شود.

اغلب به درمان با بتا بلوکرها جواب می‌دهد.

درمان جراحی با سرویکو توراسیک سمپاتکتومی است.

۹۹- کدامیک از موارد ذیل بیانگر اولویت بندی صحیح کارگذاری کاتتر ورید مرکزی به منظور همودیالیزدر کودکان می‌باشد؟

ورید ژوگولر داخلی سمت راست- ژوگولر خارجی سمت راست- ژوگولر داخلی سمت چپ

ورید ژوگولر داخلی سمت راست- ژوگولر داخلی سمت چپ- ساب کلاوین سمت راست

ورید ژوگولر خارجی سمت راست- ژوگولر خارجی سمت چپ- ژوگولر داخلی سمت راست

ورید ژوگولر داخلی سمت راست- ژوگولر خارجی سمت راست- ژوگولر خارجی سمت چپ

۱۰۰- آقای 75 ساله با سابقه ۳۰ سال مصرف سیگار تحت عمل جراحی اورژانس آنوریسم پاره شده آئورت شکمی قرار گرفته است. چهار روز بعد از عمل دچار تب ۳۸/۵°C، تنگی نفس پیشرونده و کاهش اکسیژناسیون SpO_2(۸۸%) در هوای اتاق و افزایش ترشحات ریوی مراجعه می‌کند. در معاینه، کاهش صداهای تنفسی در قاعده ریه راست وجود دارد. در رادیوگرافی قفسه سینه کدورت یک طرفه در لوب میانی و تحتانی ریه راست مشهود است. کدامیک از عوارض ذیل جهت ایشان بیشتر مطرح می‌باشد؟

آمبولی ریه ناشی از ترومبوز ورید عمقی

پنومونی

آتلکتازی ناشی از انسداد برونش

سندرم دیسترس تنفسی حاد (ARDS)

۱۰۱- مرد 34 ساله‌ای به دلیل سرطان متاستاتیک کلیه تحت بررسی و درمان بوده است ولی در حال حاضر امیدی به بهبودی وجود ندارد. با توجه دیدگاه‌های اسلامی، در مراقبت‌های پایان زندگی در این بیمار که دچار درد و رنج شدید می‌باشد، کدام تصمیم لزوما باید انجام گیرد؟

با توجه به جوان بودن بیمار، استفاده از تمام مراقبت‌های پیشرفته با هر قیمت

عدم حمایت از درخواست‌های خانواده او برای بهره‌مندی از تمام امکانات بیمارستان

درمان‌های تسکینی و کنترل درد

بررسی درخواست بیمار جهت خاتمه حیات او با داروهای مسکن در کمیته اخلاق

۱۰۲- یکی از همکاران مورد اعتماد شما در یک کلینیک خصوصی اقدامات طب مکمل و پزشکی سنتی برای بیماران ارائه می‌کند. اخیرا درمان جدیدی شامل تزریق سرنگ‌های آماده حاوی پلاکت غلیظ شده (PRP) را در پوست و مفصل زانو انجام می‌دهد. وی از شما درخواست دارد بیماران خود را برای این درمان جدید معرفی نمایید. مطالعه مقالات موجود نشانگر مطالعه موفق درمان در مطالعات حیوانی و در کارآزمایی بالینی محدود در انسان‌ها بوده است. از منظر اخلاقی، معرفی بیماران برای انجام این درمان جدید مورد قبول است یا خیر؟

شکی نیست که تجویز درمان جدید، با احتمال تاثیر قابل قبول، مشکل اخلاقی ندارد.

به هیچ وجه نباید این دارو تجویز شود چون هنوز به تایید قطعی نرسیده است.

بر حسب وضعیت مالی بیمار و سود درمانی که عاید او خواهد شد، باید در مورد تجویز این درمان تصمیم گرفت.

تجویز این درمان جدید فقط پس از تایید کمیته اخلاق، توضیح درمان استاندارد موجود و بیان تحقیقاتی بودن درمان جدید برای بیمار و پس از اخذ رضایت آگاهانه از او صحیح خواهد بود.