گوارش و کبد بالغین

۱- بیماری با بلع مایع پاک‌کننده غلیظ در ICU بستری شده است. آندوسکوپی اولیه انجام شده آسیب مرحله 2a مری را نشان داده است. در سی‌تی‌اسکن دیروز Esophageal injury ,grade II داشته است. در ویزیت امروز درد بیمار شدت یافته و پرستار بخش متذکر است که بیمار آژیته شده است. در آزمایشات امروز پلاکت‌های بیمار کاهش قابل توجه داشته اند.اقدام مناسب بعدی کدام است؟

انجام سی‌تی‌اسکن اورژانسی

انجام آندوسکوپی اورژانسی

بررسی با بلع باریم

افزایش دوز مسکن تزریقی

۲- بیماری با نوروپاتی محیطی بصورت گزگز در اندام تحتانی و ضعف عضلات جهت بررسی مراجعه کرده است. سابقه اسهال و کاهش وزن را ندارد. سابق جراحی اسلیو معده را دو سال قبل دارد که از آن به بعد تحت درمان با مولتی ویتامین و زینک بوده است. کدامیک از موارد زیر می‌تواند عارضه ایجاد شده را توجیه کند؟

کمبود مس

افزایش منیزیوم

کمبود کلسیم

افزایش سلنیوم

۳- بیماری با کانسر رکتوم بدون متاستاز، محدود به ساب موکوزا و بدون تهاجم به موسکولاریس پروپریا به روش Trans anal resection برداشته شده است. سایر نقاط کولون طبیعی بوده و درمان دیگری لازم نداشته است.

در پیگیری ۶ ماه بعد علاوه بر رکتوسیگموئیدوسکوپی، انجام کدام اقدام صحیح است؟

ترانس رکتال اندوسونوگرافی

سی‌تی‌اسکن لگن

MRI بدون کنتراست از رکتوم

PET/CT

۴- خانم حامله‌ای در هفته ۸ حاملگی با HCV Ab مثبت به درمانگاه مراجعه کرده است. در بررسی‌های تکمیلی مشخص شده است که بیمار سیروز Child A دارد. نتایج سایر آزمایشات به شرح زیر است:

HBS Ag : neg , HIV Ab : neg , HCV RNA(PCR):2000,000 IU/mL , Hb:11 , WBC:7800 , Plts:100,000

PT INR:1.3 , AST:40 , ALT:45 , ALK PH:400(Nl up to 306)

Fibroscan:21 kpa

کدام اقدام در بیمار صحیح است؟

آندوسکوپی فوقانی در سه ماهه دوم

توصیه به انجام سزارین بجای زایمان طبیعی

شروع درمان ضد ویروسی DAA هم اکنون

ممنوعیت Breast feeding

۵- حداکثر زمانی که پس از Reprocessing استاندارد دستگاه آندوسکوپ، امکان استفاده مجدد از اسکوپ، بدون شستشوی دوباره وجود دارد، کدام است؟

۲۴ ساعت

۲ روز

۵ تا ۷ روز

۶ ساعت

۶- مرد ۶۵ ساله‌ای با زردی پیشرونده که از حدود یک‌ماه قبل شروع شده همراه با خارش، پر رنگ شدن ادرار و کاهش وزن مراجعه کرده است. سابقه بیماری خاصی در گذشته نداشته است. دارویی مصرف نمی‌کند. در آزمایشات انجام شده نتایج زیر را داریم:

Total bil=11 Direct bil=8 CEA=15 CA19-9=91 AST=90 ALT=120 ALP=1450

سونوگرافی اتساع مجاری صفراوی داخل و خارج کبدی با کیسه صفرای نرمال را نشان داده است. در MRCP اتساع مجاری داخل و خارج کبدی با تنگی انتهای کلدوک بدون وجود توده واضح گزارش شده است.

اقدام مناسب بعدی کدام است؟

EUS

ERCP

PET/CT

Cholangioscopy

۷- آقای ۴۶ ساله ای به دلیل وجود خون نهفته در مدفوع کولونوسکوپی شده و این ضایعه در سکوم با ابعاد تقریبی ۱۵ در ۱۰ میلیمتر مطابق با Lateral spreading tumor ملاحظه گردیده است. در این مرکز امکان انجام EMR وجود دارد.

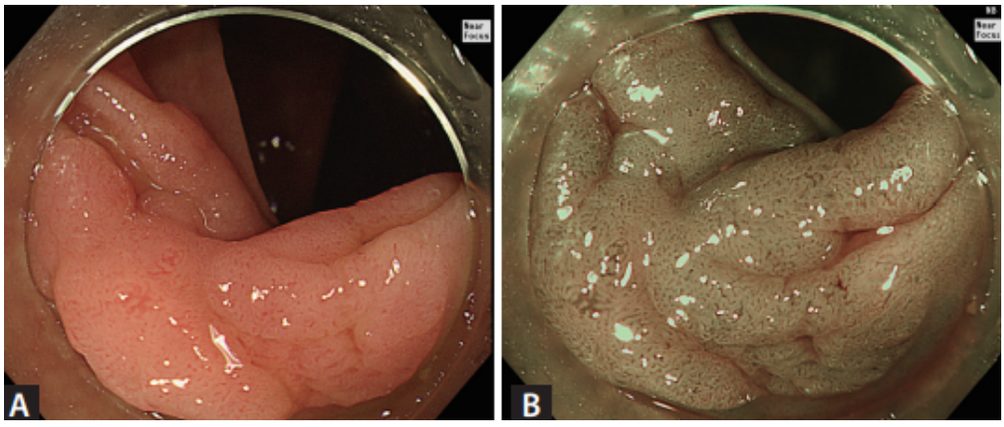

اقدام مناسب برای این بیمار چیست؟

Refer for ESD

Tattooing and refer for further therapy

At least 6 Biospies at center & periphery

Endoscopic mucosal resection

۸- خانم ۷۳ ساله با درد هنگام بلع از سه روز پیش مراجعه کرده است. بیمار دندان مصنوعی دارد و به علت درد زانو از قرص دیکلوفناک استفاده می‌کند. همچنین به دلیل آسم خفیف گاه‌گاهی از اسپری سالبوتامول استفاده می‌نماید. سابقه مصرف داروی دیگری را ذکر نمی‌کند. در معاینه بالینی oral thrush ملاحظه شد. در اندوسکوپی بیمار در فاصله ۲۵ سانتی‌متری از دندان نیش این ضایعات دیده شد.

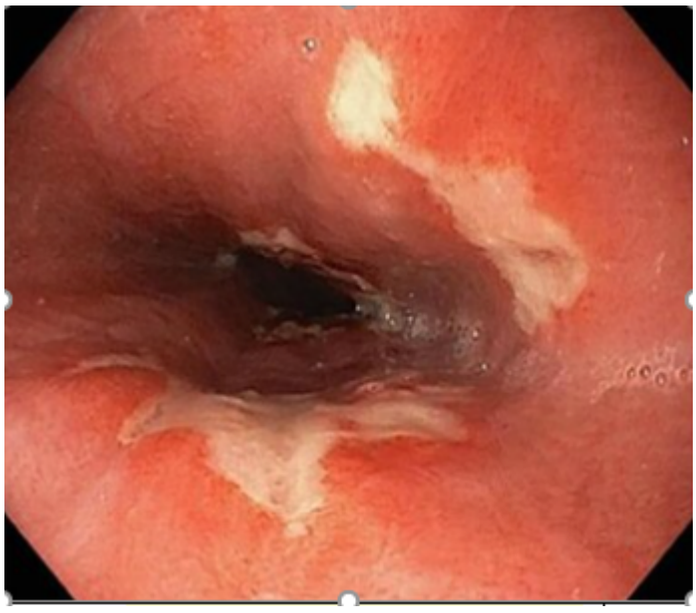

محتمل‌ترین تشخیص در این بیمار چیست؟

Squamous cell carcinoma

Eosinophilic esophagitis

Candida Esophagitis

Pill induced esophagitis

۹- خانم ۳۵ ساله با شکایت اسهال مراجعه نموده است. سابقه درد شکمی و اسهال متناوب را در طی ۳ ماه گذشته داشته است. بیمار ۴ ماه قبل به دلیل تب و اسهال شدید، پس از درمان یک سیستیت حاد با تشخیص کولیت سودوممبرانو درمان گردیده است. در معاینه علائم حیاتی و معاینه شکم نرمال است. آزمایشات به شرح زیر است:

WBC:7000; Hb:13.2 g/dL, albumin:4.5 g/dL, BUN: 19.7mg/dL; Cr:0.7 mg/dL , stool exam: loose, No WBS, No ; RBC, No OVA ; Stool GDH= Negative, serum tTG IgA:Normal

کدام درمان درست‌تر است؟

Oral vancomycin for 14 days

Oral Rifaximin for 14 days

Fidaxomicin for 10 days PO

Ciprofloxacin Tab for 7 days

۱۰- آقای ۶۰ ساله بدون سابقه‌ی بیماری خاص اخیرا با درد شکم اسهال و خونریزی تحتانی مراجعه کرده است. درکلونوسکپی دیورتیکول‌های متعدد در ناحیه سیگموئید همراه با اریتم و اروزیون در اطراف دیورتیکول ها وجود داشت. سایر نواحی کولون نرمال بوده است. در پاتولوژی تخریب و تغییر شکل کریپت‌ها و ارتشاح سلول‌های التهابی گزارش شده است. وی تحت درمان آنتی‌بیوتیک و سپس مزالازین قرار گرفت، ولی همچنان دچار اسهال و دردهای کرامپی شکم است.

بهترین اقدام در این مرحله کدام است؟

مشاوره ی جراحی

اضافه کردن بیسموت

شروع پردنیزولون

شروع اینفلکسیماب

۱۱- خانم ۵۷ ساله‌ای یک‌سال پیش با کم خونی فقر آهن مراجعه کرده بود که نهایتا تومور GIST در ناحیه ژژنوم تشخیص داده شد و تحت عمل جراحی قرار گرفت. مجدداً از دو ماه پیش کم خونی فقر آهن در ایشان عود کرده و نگرانی در مورد بازگشت GIST وجود دارد. کدام یک از اقدامات زیر ارزش تشخیصی کمتری دارد؟

Wireless video capsule endoscopy

Magnetic resonance enterography

Computed Tomographic enterography

Double balloon enteroscopy

۱۲- خانم ۳۵ ساله‌ای با شکایت اسهال مزمن و نفخ شکم به شما مراجعه کرده است. بر اساس تست Tissue Transglutaminase IgA (tTg-IgA) >250 U/mL و ویلوس آتروفی (مارش 3) در آندوسکوپی و بیوپسی دئودنوم با تشخیص بیماری سلیاک برای وی رژیم فاقد گلوتن را شروع می‌کنید. شش ماه بعد بیمار همچنان از اسهال و نفخ شکم شاکی می‌باشد. تکرار آزمایش tTg-IgA با تیتر 200U/ml مثبت است.

بهترین اقدام بعدی چیست؟

Serum HLA DQ2/DQ8

consult with an experienced dietitian

CT enterography

EGD with repeat duodenal biopsies

۱۳- خانم ۴۲ ساله با سابقه قبلی کولیت اولسروز و تشنج، با علامت شش بار دفع اسهال خونی همراه با تب ۳۸ درجه سانتی‌گراد، در بیمارستان بستری است. کالپروتکتین مدفوع ۹۰۰ گزارش می‌شود. بررسی از نظر CMV & C.diff و سایر علل عفونی، منفی بوده است. بعد از ۳ روز درمان با کورتیکواستروئید وریدی علائم بهبود نیافته است.

اقدام مناسب بعدی کدام است؟

سیکلوسپورین وریدی

اینفلکسی ماب وریدی

شروع اوزانیمود

انجام کولکتومی

۱۴- مرد ۵۰ ساله با درد شکم از سه روز قبل در قسمت تحتانی و چپ شکم در اورژانس بستری می‌گردد. سابقه بیماری خاصی را ذکر نمی‌کند. حال عمومی بیمار خوب است. تب ندارد و سایر علائم حیاتی طبیعی می‌باشد. در معاینه شکم، مختصر تندرنس در ناحیه LLQ دارد. در آزمایشات مقادیر زیر را داریم:

WBC=9000 PMN=85% CRP=10 mg/dl FBS,BUN,Cr,Na,K=Normal range

در سی تی اسکن شکم و لگن، دیورتیکولیت ناحیه سیگموئید بدون شواهد تشکیل آبسه و پرفوراسیون گزارش می‌گردد.

بهترین اقدام درمانی بیمار کدام است؟

ادامه درمان حمایتی

سفتریاکسون + مترونیدازول وریدی

سیپروفلوکساسین + مترونیدازول خوراکی

نوصیه به انجام جراحی

۱۵- آقای ۵۰ ساله با سابقه کولیت اولسرو از ۵ سال قبل تحت درمان با داروهای Infliximab و Azathioprine می باشد. در حال حاضر با علائم درد شکم مختصر و دفع پنج بار مدفوع شل همراه با خون در روز به درمانگاه مراجعه کرده است. آزمایشات بیمار به شرح زیر است:

Infliximab trough concentration: 10 mcg/mL (Normal range: more than 5 mcg/mL)

Anti infliximab antibody : Negative

calprotectin: 1000 µg/g

Hb: 11g/dL

درمان داروئی مناسب در این زمان کدام است؟

Adalimumab

Ozanimod

Tofacitinib

Prednisolone

۱۶- برای کدام‌یک از بیماران زیر که هموروئید اینترنال خونریزی دهنده دارند و بررسی مقدماتی را انجام داده‌اید، Rubber band ligation را توصیه می‌کنید؟

آقای ۳۰ ساله با سیروز دکمپانسه و هموروئید گرید ۲

بیمار مبتلا به بیماری قلبی تحت درمان پلاویکس

خانم ۵۰ ساله با هموروئید گرید ۳ و تحت درمان آسپرین

آقای ۶۰ ساله با کانسر ریه تحت کموتراپی

۱۷- آقای ۴۶ ساله با سابقه بیماری کرون، از یک ماه قبل دچار ترشح مدفوعی از کنار مقعد بدون وجود درد شده است. در معاینات بالینی علائم حیاتی در محدوده طبیعی است و حساسیت موضعی وجود ندارد. در pelvic MRI فیستول سوپرا اسفنکتریک و یک آبسه به ابعاد ۲۰ در ۱۵ میلی‌متر در لگن دیده می‌شود.

بعد از شروع آنتی‌بیوتیک و تعبیه seton، اقدام مناسب درمانی کدام است؟

ادامه آنتی‌بیوتیک به مدت دو هفته

شروع درمان با اینفلکسی ماب

مشاوره جراحی جهت تخلیه آبسه

مشاوره رادیولوژی جهت تخلیه آبسه

۱۸- خانم ۴۵ ساله بعلت خستگی و اختلال آنزیم‌های کبدی به شما ارجاع شده است. معاینه بیمار طبیعی می‌باشد. در آزمایشات و سونوگرافی موارد زیر را داریم:

CBC &TSH=NL ALT=43 U/L(up to 30) AST=40 U/L(up to 30) ALP=1200 IU/L (up to150) GGT=110 U/L(up to 40) Bil total=1.1 mg/dl (up to 1.2 mg/dl) Albumin=4.5 gr/dl INR=1 Plt=220000 AMA=1/80 ANA/1/160 IgG=2500(up to 1700)

US=fatty liver grade 1, normal size of liver and spleen and GB and biliary ducts MRCP=Normal

برای بیمار UDCA با دوز 13 mg/kg شروع می‌کنیم. بیمار بعد از شش ماه با تداوم خستگی مراجعه می‌نماید. دارو را بطور صحیح مصرف نموده است. در تکرار بررسی‌ها،

ALT=250 U/L(up to 30) AST=240 U/L(up to 30) ALP=670 IU/L (up to 150)

Bil total=1.3 mg/dl(up to 1.2 mg/dl) viral markers=negative

بوده است.

مناسب‌ترین اقدام در این مرحله کدام است؟

افزایش دوز UDCA به دوز 30 mg/kg

اضافه کردن داروی Fenofibrate

بیوپسی کبد

فیبرو اسکن کبدی

۱۹- خانم ۳۷ ساله دو روز بعد ازمصرف شیر غیر پاستوریزه، دچار اسهال و درد گلو شده است. احتمال وجود کدام عامل عفونی در بیمار بیشتر است؟

کامپیلو باکتر

یرسینیا

شیگلا

سیکلوسپورا

۲۰- آقای ۵۵ ساله با سابقه ۱۰ سال دیابت با احساس سنگینی سردل، تهوع و سیری زودرس بعد از غذا خوردن مراجعه کرده است. اشتهای بیمار خوب است. حدود ۳ کیلوگرم کاهش وزن طی ۶ ماه اخیر داشته است. تحت درمان متفورمین و گلوریپا می‌باشد. معاینه فیزیکی نرمال است.در آزمایشات:

CBC, BUN,Cr, ALT, AST, ALP, Bil, ESR, LDH, UA=Normal HgbA1c=9 FBS=180 mg/dl می‌باشد.

در آندوسکوپی فوقانی و سی‌تی انتروگرافی ضایعه انسدادی نداشته و سونوگرافی شکم و لگن، طبیعی می‌باشد.

بر اساس اطلاعات فوق علاوه بر اصلاح وضعیت تغذیه بیمار، در قدم بعدی چه دارویی را شروع می‌کنید؟

متوکلوپرامید

اوندانسترون

اریترومایسن

دیفن هیدرامین

۲۱- خانم ۴۰ ساله با chronic intestinal pseudo-obstruction (CIPO) شدید و کاهش وزن مراجعه کرده است. تغذیه دهانی باعث تشدید علائم می‌شود و وزن بیمار به‌طور محسوس کاهش یافته است.

مناسب‌ترین گزینه تغذیه‌ای در این بیمار کدام است؟

تبدیل رژیم تغذیه دهانی به مایعات رقیق

تغذیه روده‌ای از طریق لوله ژژنال

تغذیه وریدی کامل (TPN)

گذاشتن PEG جهت تغذیه

۲۲- مرد ۵۹ ساله با SCC مری میانی در مرحله بالینی T3N1M0 کاندید جراحی است.

بهترین رویکرد درمانی قبل از جراحی کدام است؟

درمان دیگری نیاز ندارد

شیمی‌درمانی نئوادجوانت

کمورادیوتراپی نئوادجوانت

رادیوتراپی تنها

۲۳- خانم ۵۸ ساله با یرقان و خارش از یک ماه قبل مراجعه کرده است. آزمایشات بیمار به شرح زیر است:

IgG4 = 280 mg/dL (≤135)، ALP = 490 IU/L (≤120) ،

MRCP تنگی طولانی CBD و تنگی داخل‌کبدی خفیف را نشان می‌دهد و در بیوپسی کبد فیبروز پری‌داکتال و ارتشاح پلاسماسل‌های IgG4+ گزارش می‌گردد. پردنیزولون 40 mg/day شروع شده است.

کدام یافته بیشترین ارزش برای ارزیابی پاسخ به درمان دارد؟

کاهش ALP به محدوده نرمال

کاهش IgG4 سرم به کمتر از 135mg/dl

بهبود تنگی مجرا در MRCP

کاهش بیلی‌روبین به سطح نرمال

۲۴- آقای ۶۰ ساله با سیروز ناشی از HBV تحت درمان با تنوفوویر، در سونوگرافی دوره‌ای یافته پاتولوژیک نداشته است. آزمایش‌های بیمار به شرح زیر است:

ALT = 36 IU/L (≤40) ، AST = 40 IU/L (≤40)، AFP = 320 ng/mL (≤10)

بهترین اقدام بعدی چیست؟

اطمینان بخشی و پیگیری سه ماهه با سونو

MRI دینامیک کبد با و بدون ماده کنتراست

فیبرو اسکن

افزودن لامیوودین به داروی قبلی

۲۵- آقای ۸۴ ساله‌ای بدنبال کولونوسکوپی به منظور برداشتن پولیپ، دچار درد شکم می شود. در موقع کولونوسکوپی آمادگی کولون در حد بوستون ۹ ارزیابی شده است. در سی‌تی اسکن با ماده حاجب محلول در آب، هوا در رتروپریتونیوم دیده می‌شود. ۲۴ ساعت پس از بستری با ناشتا ماندن و تجویز مایعات و آنتی‌بیوتیک درد بیمار کاهش یافته است. تب و لوکوسیتوز ندارد اما در سی‌تی اسکن کنترل هوای رترو پریتونئال همچنان به مقدار کمتر باقی است.

مناسب‌ترین اقدام بعدی کدام است؟

جراحی و ترمیم پرفوراسیون

ادامه درمان‌های حمایتی

شروع تغذیه کامل وریدی

کولونوسکپی و بستن قسمت پرفوره با کلیپس

۲۶- آقای ۶۲ ساله با سابقه‌ی سیروز کریپتوژنیک، جهت جراحی الکتیو ترمیم فتق اینگوئینال ارجاع شده است. در سابقه آسیت متوسط و دو مورد بستری در ۶ ماه گذشته به علت آنسفالوپاتی کبدی دارد. آزمایشات به شرح زیر است:

Total bilirubin= 5.2 mg/dL, INR = 2.1, Creatinine = 1.8 mg/Dl, Sodium= 129 mmol/L, Albumin= 2.4 g/dL, Platelet count= 75,000/µL

بهترین تصمیم در مورد مدیریت بیماری کدام است؟

انجام جراحی با رعایت پروفیلاکسی آنتی‌بیوتیکی و پایش دقیق آزمایشات پیش از جراحی

انجام جراحی بعد از تخلیه کامل مایع آسیت

تعویق جراحی و اصلاح پلاکت و کوآگولوپاتی در بخش داخلی

لغو جراحی و ارجاع جهت ارزیابی پیوند کبد

۲۷- دانشجوی پزشکی ۲۲ ساله با شرح حال اسهال متناوب برای مدت ۹ ماه به شما مراجعه کرده است. بیمار از درد مختصر و نفخ شکایت دارد. اسهال شبانه ندارد و برای درمان اسهال دائم لوپرامید مصرف می‌کند. قبلا CBC, BUN, Cr و الکترولیت‌ها را چک کرده است که همگی نرمال بوده‌اند. در معاینه، شکم نفاخ و کمی دردناک است. BMI= 25 دارد. در بررسی اولیه چه اقدامی برای وی انجام می‌دهید؟

کولونوسکوپی و بیوپسی راندوم کولون و ایلئوم ترمینال

آندوسکوپی و بیوپسی قسمت دوم اثنی‌عشر

سرولوژی سیلیاک، stool OB/OP, Calprotectin

MR Enterography

۲۸- آقای ۴۵ ساله با شرح حال مصرف الکل، داروهای اعصاب، نارسایی مزمن خفیف قلبی، زردی و تب، دیشب به اورژانس آورده شده است. در معاینه ایکتر واضح، تب ۳۸/۵ درجه زیر زبانی و آسیت مختصر دارد که پاراسنتز می‌شود. در معاینه، کبد بیمار دردناک است و بروئی بر روی آن شنیده می‌شود.

JVP: 7 cm. در آزمایشات: AST: 180, ALT: 65, ، بیلی روبین توتال: 4.2 ، بیلی روبین دایرکت: 3.1 ، ، Hb:12.2 ، GGT: 125 INR: 2 ،PMN: 82% ،WBC: 12400 MCV: 102 و آلبومین : 2.8 دارد.

مطرح‌ترین تشخیص برای وی کدام است؟

تشدید نارسایی قلبی

هپاتیت الکلی

مصرف بیش از حد داروهای اعصاب

ایسکمی حاد کبد

۲۹- در بررسی آندوسکوپی مرد ۷۹ ساله بدون علامت و با سابقه مری بارت، یک ضایعه flat به اندازه تقریبی ۱۵ میلی‌متر در دیستال مری مشخص می‌گردد. بیمار سابقه CABG را ذکر می‌کند. بیوپسی ضایعه، آدنوکارسینوم با تمایز خوب را نشان می‌دهند. سی‌تی‌اسکن قفسه سینه و شکم طبیعی گزارش می‌گردد. دراندو سونوگرافی یک ضایعه هیپواکوئیک که فقط مخاط را درگیر کرده (T1)، بدون لنفادنوپاتی اطراف مری یا تنه سلیاک گزارش می‌گردد.

کدام یک از موارد زیر مناسب‌ترین توصیه خواهد بود؟

انجام PET-CT scan

انجام رزکسیون اندوسکوپیک

معرفی به جراحی

انجام کموراديوتراپی

۳۰- آقای ۵۰ ساله‌ایست با سابقه‌ی ترش کردن و تلخی دهان که اخیراً به دلیل دیسفاژی تحت آندوسکوپی قرار گرفته است و ازوفاژیت Los Angeles classification Grade C گزارش می‌شود. وی تحت درمان پانتوپرازول ۴۰ میلی‌گرم هر ۱۲ ساعت قرار می‌گیرد و علایم بیمار کاملا بهبود می‌یابند. برای بیمار فالوآپ آندوسکپی دو ماه بعد انجام می‌گیرد GERD-A گزارش می‌شود .

در پیگیری بیمار ازعلایم ریفلاکس شاکی نیست. آندوسکپی بعدی را چه زمانی برای این بیمار انجام می‌دهید؟

شش ماه بعد

یک سال بعد

سه سال بعد

تکرار نیاز نیست

۳۱- آقای ۵۵ ساله‌ایست که ۵ سال قبل کولیت لنفوسیتی برای ایشان تشخیص داده شده است و نهایتا به درمان اینفلیکسیماب پاسخ مناسب داده است. وی بیماری دیگر و سابقه خانوادگی کانسر کولون ندارد. در خصوص برنامه‌ی غربالگری کانسر کولون (کولونوسکپی) مرتبط با بیماری بهترین اقدام کدام است؟

هر یک سال

هرسه سال

هر پنج سال

هر ده سال

۳۲- جهت جلوگیری از Upstream Migration استنت پانکراس، در ERCP کدام روش را پیشنهاد می‌کنید؟

خارج کردن استنت در ۲۴ ساعت اول

استفاده از استنت با قطر بیشتر

استنت از Genu پانکراس رد نشود

عدم انجام اسفنگتروتومی پانکراس

۳۳- برای خانم ۳۰ ساله‌ای با درد حاد شکمی، تشخیص ترمبوز ورید پورت در زمینه مصرف قرص ضدبارداری داده شده است. کبد سالم است و سی‌تی‌اسکن شکم ترمبوز پورت با کاورنوس فورمیشن بدون وجود آسیت را نشان می‌دهد. واریس مری گرید دو بدون Red signs در آندوسکوپی دیده می‌شود. CBC و آنزیم‌های کبدی نرمال هستند.

کدام جمله صحیح است؟

با این تابلو، بررسی سایر علل ترمبوفیلی در این بیمار لازم نیست.

قرص ضدبارداری قطع و درمان با وارفارین برای شش ماه شروع شود.

شروع درمان با هپارین در فاز حاد و سپس درمان ضدانعقاد خوراکی و بتابلوکر.

ارجاع به اینترونشن رادیولوژی برای تعبیه TIPS

۳۴- خانم ۶۰ ساله با سابقه دیابت و فشارخون بالا با خستگی و درد عمومی بدن و زردی مراجعه کرده است. سابقه عفونت اداری مکرر و درمان با نیتروفورانتویین را در چند ماه اخیر می‌دهد. متفورمین و آملوودیپین و آتورواستاتین هم مصرف می‌کند. در آزمایشات آنزیم کبدی ۱۳۰۰ و آلکالین فسفاتاز طبیعی ۱۴۰ و بیلی روبین 4 و ANA مثبت با تیتر یک روی ۱۶۰ و افزایش گلوبولین خفیف و IgG سرم ۱۶۰۰ را دارد. سرولوژی هپاتیت‌های ویروسی منفی است.

قدم بعدی شما کدام است؟

انجام بیوپسی کبد

شروع پردنیزولون خوراکی

توقف مصرف نیتروفورانتویین

توقف مصرف آتورواستاتین

۳۵- تصویر اندوسونوگرافی در مری را ملاحظه می‌نمایید. احتمال کدام‌یک از موارد زیر کمتر است؟

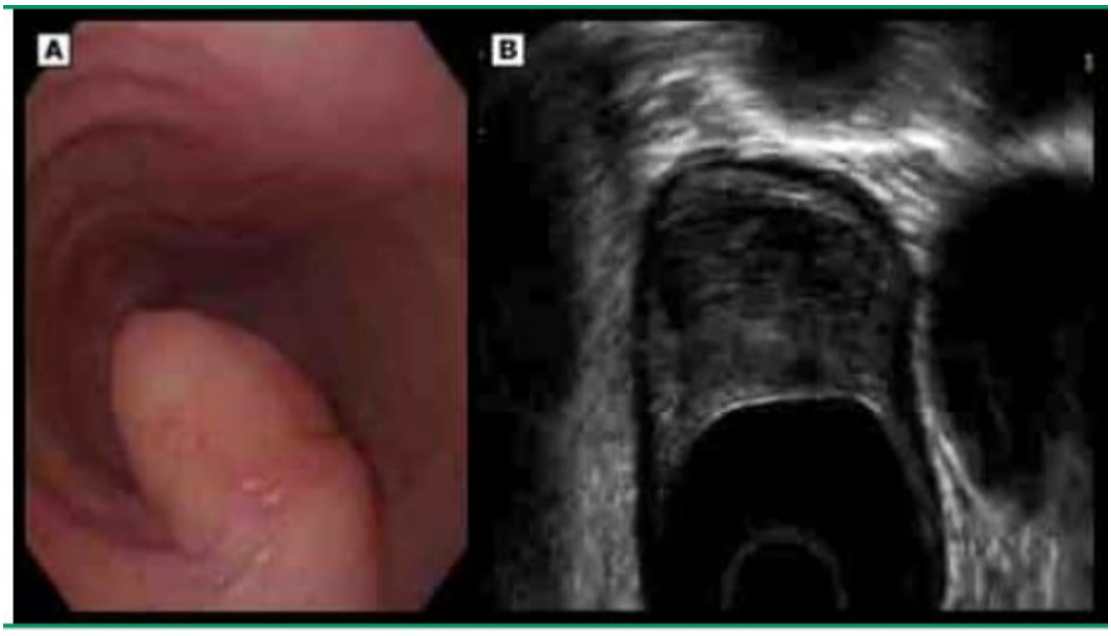

لیومیوما

تومور کارسینوییید

granular cell tumor

لنفانژیوما

۳۶- آقای ۵۶ ساله مبتلا به پرفشاری خون و بیماری قند با استفراغ خونی مراجعه کرده است. سابقه مصرف داروهای مسکن به دلیل درد زانو دارد. در آندوسکوپی این ضایعه در ناحیه فاندوس با مخاط طبیعی در اطراف دیده شده است. احتمال عارضه با کدام یک از درمانهای زیر در این بیمار بیشتر است؟

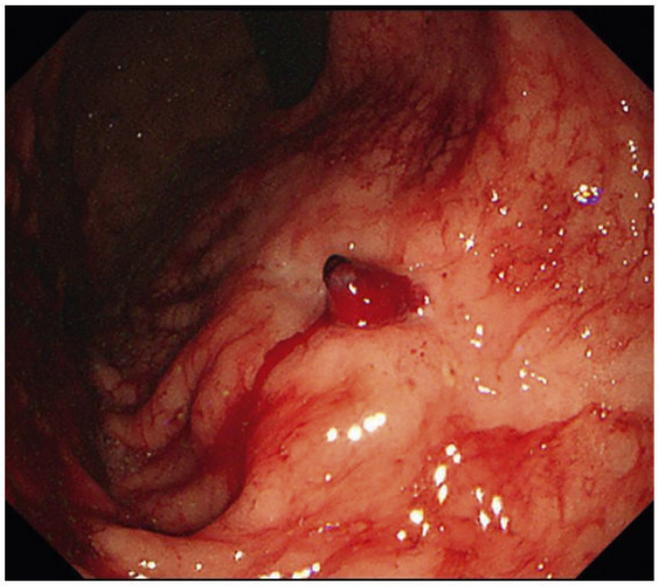

Metal Clips

Heater probe coagulation

Argon plasma coagulation

Band ligation

۳۷- خانم ۳۴ ساله‌ای با سابقه سردرد مزمن و مصرف داروهای مسکن بدون سابقه هیچ بیماری دیگری با استفراغ خونی و مدفوع قیری مراجعه کرده است. وجود کدام‌یک از موارد زیر باعث افزایش Glascow Blatchford Score در این بیمار می‌شود؟

Creatinine 2 mg/dl

Heart rate 120 per minute

Platelet count 120,000/µl

Orthostatic hypotension of 20 mmHg

۳۸- آقای ۴۵ ساله بدون سابقه بیماری زمینه‌ای، با درد شکمی شدید، ناگهانی و منتشر همراه با تهوع، نفخ و بی‌اشتهایی به اورژانس مراجعه کرده است. در معاینه، شکم بطور منتشر حساس بوده و صداهای روده کاهش یافته اند. آزمایش‌های اولیه افزایش قابل توجه آمیلاز سرم (۴ برابر حد نرمال) را نشان می‌دهند، اما سطح لیپاز در محدوده نرمال است. در سونوگرافی بیمار کیسه صفرا طبیعی است اما تصویر واضحی از لوزالمعده قابل مشاهده نیست.

اقدام مناسب بعدی چیست ؟

Serum Triglyceride level

Color doppler sono of mesenteric vessels

Abdominal X ray upright

Arterial blood gas

۳۹- آقای ۳۴ ساله‌ای به دنبال مصرف الکل، دچار پانکراتیت حاد شده است. در حالیکه به سمت بهبودی نسبی می‌رفت در روز نهم بستری تب و درد شکم پیدا کرد. سی‌تی‌اسکن بیمار را ملاحظه می‌کنید.

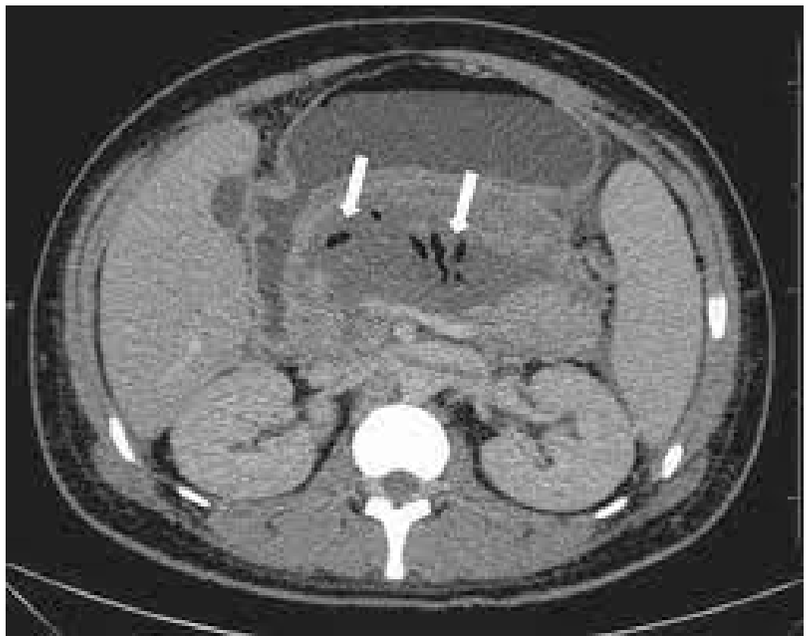

اقدام مناسب در این زمان چیست؟

اسپراسیون مایع و رنگ‌آمیزی گرم و کشت و تصمیم‌گیری بر اساس آن

آنتی‌بیوتیک و درناژ ضایعه با استفاده از lumen apposing stent

آنتی‌بیوتیک Piperacillin+tazobactam و پیگیری روزانه

آنتی‌بیوتیک و معرفی به جراح برای لاپارسکوپیک نکروزکتومی

۴۰- خانم ۲۵ ساله‌ای با سابقه اسهال مزمن غیر خونی تحت بررسی قرار گرفته است. با احتمال بیماری سلیاک تست TTG Ab(Ig A) درخواست شده که 300(Nl up to 20) بوده است. ضمناً سطح Ig A سرم طبیعی است. به علت مشکل ریوی بیمار قادر به انجام آندوسکوپی فوقانی و نمونه‌برداری از دوازدهه نیست. مناسب‌ترین اقدام در مرحله بعد جهت تشخیص بیماری سلیاک کدام است؟

انجام Video-capsule endoscopy (VCE) در اولین فرصت

سرولوژی Endomyosyal Antibody با نمونه‌گیری مجدد

انجام MR Enterography

تست ژنتیک جهت بررسی HLA DQ8 , HLA DQ2

۴۱- آقای ۶۵ ساله‌ای اخیرا برای ادنوکارسینومای ناحیه سیگوبید تحت عمل جراحی قرار گرفته و به دلیل Stage2 برای بیمار شیمی درمانی شروع شده است. Serum CEA بیمار قبل از عمل جراحی طبیعی بوده است. در پیگیری شش ماه بعد این بیمار کدام اقدام را توصیه می‌کنید؟

PET-Computed tomography

Circulating Tumor DNA

Serum carcinoembryonic Ag

Fecal immuncemical test

۴۲- آقای ۷۰ ساله با سابقه مصرف الکل زیاد و مصرف اخیر کوآموکسی کلاو برای عفونت دندان با حال عمومی بد و آنسفالوپاتی کبدی گرید دو و آسیت و زردی مراجعه کرده است. آنزیم‌های کبدی 1000 ,بیلی روبین 9 ,کراتینین 1.5 ,MELD ,INR:1.4 score=22 دارد.

کدام درمان می‌تواند در این مرحله پروگنوز بیمار را تغییر دهد؟

کورتیکواستروییید تزریقی

درمان با NAC تزریقی دوز بالا

درمان با UDCA و سیلیمارین

انجام فوری پیوند کبد

۴۳- آقای ۵۲ ساله با سابقه COPD شدید و هیپرتانسیون پولمونری بدلیل سیروز کبدی ناشی از MASLD آندوسکوپی شدند که واریس‌های مری F2 حاوی نقاط قرمز بر روی واریس‌ها گزارش گردیده است. بیمار سابقه خونریزی گوارشی ندارد.

اقدام مناسب جهت پیش‌گیری از خونریزی واریسی در این بیمار کدام است؟

TIPS procedure

Nitroglycerin retard 6.4 mg BD

Carvedilol 6.25 mg BD

Endoscopic band ligation

۴۴- خانم ۵۶ ساله با سابقه آسم و سیروز کبدی در زمینه PBC اخیراً مبتلا به آسیت مقاوم به درمان گردیده که با پاراسنتز هر دو هفته کنترل می‌شود. در لیست پیوند کبد قرار دارد و در آخرین بررسی‌ها کراتینین سرم 1.1 mg/dL بوده است. بیمار با تب؛ تنگی نفس و هیپوتانسیون به اورژانس مراجعه کرده و بدلیل اختلال تنفسی در بخش ICU بستری شده است. در معاینه هوشیار است. آسیت بدون تندرنس شکمی دارد.

آزمایشات بیمار به شرح زیر است:

PR: 90/min, T:38.7, BP: 80/50, RR:28

HB:10.2 g/dL; WBC :19800/µL ; PLT count: 40.3×104/µL; T-bil: 4.29 IU/L; AST: 13 IU/L; ALT: 9 IU/L; ALP: 800 IU/L; BUN: 49.7 mg/dL; creatinine: 2.51 mg/dL; K:3.8; N a:130; Albumin: 2.5 g/dL; PT-INR: 1.31 and SpO2=85%

جهت بیمار آنتی بیوتیک تزریقی؛ آلبومین وریدی یک گرم به ازاء هر کیلوگرم شروع گردید ولی پس از ۴۸ ساعت Cr:2.85 mg/dL می باشد.

در صورت در دسترس بودن همه گزینه های زیر، کدام اقدام درمانی صحیح است؟

Terlipressin Intravenous bolus

Norepinephrine continuous infusion

Midodrine oral and octreotide infusion

kidney replacement therapy and octreotide infusion

۴۵- آقایی ۵۰ ساله با انمی فقر آهن و سابقه ادنوکارسینوم معده در برادرشان؛ بررسی گوارشی می‌شود. کولونوسکوپی بیمار نرمال بوده است. تصویر اندوسکوپی معده را در شکل زیر مشاهده می‌نمایید. بررسی هیستولوژیک آتروفی شدید کورپوس و آنتروم را بدون متاپلازی و بدون هلیکوباکتر نشان داده است.

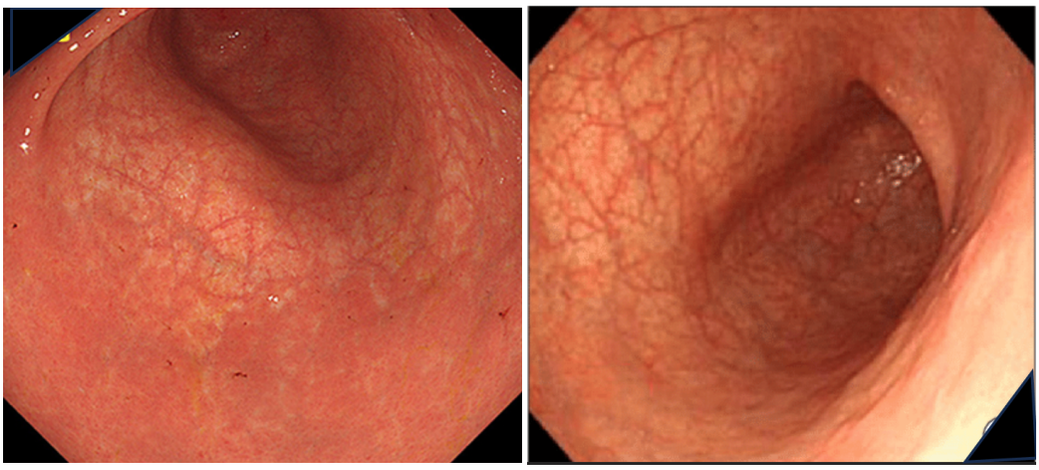

اقدام صحیح برای پیگیری بیمار کدام است؟

انجام آندوسکوپی و بیوپسی هر یک سال

پیگیری بالینی و بررسی سالانه پپسینوژن ۱ سرم

آندوسکوپی و بیوپسی هر ۵ سال

آندوسکوپی و بیوپسی ۶ ماه بعد

۴۶- مرد ۳۸ ساله با شکایت از اسهال؛ هماتوشزی متناوب همراه با تنسموس و حالت اورژانسی نیاز به دفع، مراجعه کرده است. بیمار ۸ ماه قبل بخاطر کولیت اولسراتیو مقاوم به درمان‌های معمول و بیولوژیک تحت عمل پروکتوکولکتومی و آناستوموز ایلئوآنال (IPAA) به روش لاپاراسکوپیک قرار گرفته است. علائم حیاتی؛ معاینه شکم و TRبیمار نرمال است. پاچ اسکوپی بیمار را در تصاویر مشاهده می‌کنید.

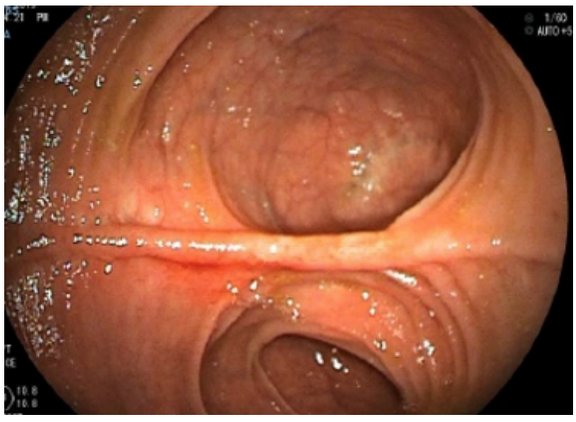

کدام اقدام درمانی صحیح است؟

Budesonide tab 9 mg daily

Mesalazine Suppository 500 mg BD

Metronidazole tab 500 mg BD

VSL#3 probiotic one CAP Daily

۴۷- در بیمارانی که برای غربالگری کانسر و ضایعات پیش‌سرطانی کولونوسکوپی می‌شوند، کدام‌یک از اقدامات زیر کیفیت تشخیصی و میزان ADR را در کولونوسکوپ‌های High-definition بیشتر افزایش می‌دهد؟

Water-aided colonoscopy

Full-spectrum endoscopy

Extra-wide angle view colonoscopy

Dual focus colonoscopy

۴۸- در بیمار با نارسایی حاد کبد، کدام‌یک از موارد زیر می‌تواند علامت رژنرسانس و بازسازی کبد صدمه دیده باشد؟

هیپوناترمی

هیپوفسفاتمی

هیپومنیزیمی

هیپوکالمی

۴۹- آقای ۳۰ ساله با سابقه پیوند کبد در زمینه بیماری ویلسون، تحت درمان با تاکرولیموس و سلسپت و پردنیزولون از یک‌سال قبل، بعلت سردرد و بی‌قراری و ترمور اندام‌ها مراجعه کرده است. اخیراً دچار اودینوفاژی بوده که در آندوسکوپی تشخیص ازوفاژیت کاندیدیایی داده شده و درمان با فلوکونازول شروع شده است. آزمایشات آنزیم‌های کبدی طبیعی است. کراتینین از 1.2 به 2 رسیده است.

بهترین اقدام کدام است؟

بررسی بیشتر برای احتمال برگشت بیماری ویلسون

سونوگرافی داپلر وریدهای پورت و وریدهای فوق کبدی

سی‌تی‌اسکن مغز

توقف موقت داروی تاکرولیموس

۵۰- آقای ۵۷ ساله با سابقه اعتیاد تزریقی فعال وعفونت هپاتیت C ژنوتیپ III و ناقل هپاتیت B غیرفعال با HBsAg مثبت و HBV PCR منفی، با آنزیم‌های کبدی حدود ۹۰ و شواهد سیروز کبدی، تحت درمان داروی خوراکی ضد هپاتیت C برای شش ماه قرار می‌گیرد. داروی دیگری نمی‌گیرد. در ماه سوم درمان دچار افزایش آنزیم‌های کبدی در حد ۴۰۰ و زردی چشم‌ها می‌شود.

اقدام تشخیصی مناسب کدام است؟

HCV RNA PCR viral load

HCV RNA Genotyping

HBV PCR viral load

HIV Ab-Ag Test

۵۱- خانمی ۵۸ ساله با سابقه مری بارت، تحت نظارت منظم اندوسکوپی بوده است. در آخرین اندوسکوپی، مخاط مری صاف و بدون ندول یا نامنظمی است. بیوپسی‌ها نشان‌دهنده، "LowGrade Dysplasia" بودند. این تشخیص توسط یک پاتولوژیست باتجربه در زمینه مری بارت تایید شده است.

بهترین رویکرد درمانی برای این بیمار چیست؟

Radiofrequency Ablation (RFA)

Endoscopic mucosal resection

ادامه نظارت آندوسکوپی هر ۶ ماه با بیوپسی‌های با فاصله ۱ سانتی‌متری.

افزایش دوز PPI و تکرار بیوپسی در ۳ ماه آینده.

۵۲- آقای ۴۰ ساله با سیروز کبدی ناشی از هپاتیت B که تحت درمان بوده است با کانفیوژن و اتساع شکم به اورژانس آورده شده است. در بررسی‌های انجام شده کراتینین 1.9 بیلی‌روبین 2.5 و INR 1.4 و عدد اسکور MELD: 20 است. آزمایش مایع آسیت گلبول سفید ۷۰۰ با ارجحیت ۶۰٪ PMN را نشان می‌دهد.

کدام درمان، پروگنوز بیمار را تغییر می دهد؟

شروع سریع درمان آنتی‌بیوتیکی

دوز کافی NAC تزریقی

پلاسمافرزیس کافی

پیوند کبد فوری

۵۳- خانم ۶۰ ساله با علائم ریفلاکس مقاوم، آندوسکوپی طبیعی و PH متری مثبت به نفع برگشت اسید در حین مصرف امپرازول ۲۰ میلی‌گرم دو بار در روز، ارجاع شده است.

مرحله بعدی درمان چیست؟

افزودن H2RA شبانه

جایگزینی با Vonoprazan

افزودن nortriptyline

پیشنهاد جراحی آنتی رفلاکس

۵۴- بیمار با پانکراتیت حاد به علت تری‌گلیسرید بالا بستری شده است ،پس از یک نوبت پلاسمافرز، تری‌گلیسرید از ۲۴۰۰ به ۶۸۰ mg/dLکاهش یافته است. مرحله بعدی درمان او چگونه است؟

ادامه پلاسمافرزیس

درمان با فنوفیبرات

شروع ویتامین E

استفاده از امگا 3

۵۵- بیماری که قبلاً تحت جراحی برداشت کامل کیست کلدوک تیپ I قرار گرفته است، برای پیگیری مراجعه می‌کند.

مناسب‌ترین توصیه برای پیگیری او چیست؟

آزمایش‌های سالانه کبدی و CA19.9 و سونوگرافی

با توجه به عمل جراحی و برداشت کامل کیست بیمار هیچ نیازی به پیگیری ندارد.

آندوسونوگرافی هر 6 ماه

انجام MRI هر شش ماه برای بررسی سرطان

۵۶- خانم ۳۵ ساله با علامت درد مبهم بالای شکم که به طرف RUQ و پشت قفسه صدری منتشر می‌شود، به شما مراجعه کرده است. سابقه ترش کردن را از ۱۰ سال پیش ذکر می‌کند. آندوسکوپی فوقانی یک سال پیش تشخیص GERD-B را نشان داده است. بیمار کاهش وزن ندارد. سونوگرافی کامل شکم و لگن و LFT, CBC طبیعی گزارش شده است.

اقدام بعدی شما کدام است؟

رعایت رژیم غذایی و درمان با امپرازول نیم ساعت قبل از صبحانه و قبل ازشام

انجام مجدد آندوسکوپی فوقانی و نمونه‌برداری از انتهای مری

درخواست انجام سی‌تی‌اسکن شکم و لگن با ترزیق ماده حاجب خوراکی و تزریقی

انجام آندوسونوگرافی و بررسی وجود Sludge در کیسه صفرا

۵۷- آقای ۷۲ ساله‌ای با تب (۳۹ درجه سانتیگراد)، زردی و درد ربع فوقانی راست شکم به اورژانس مراجعه می‌کند. (HR =112) و فشار خون (BP 85/50 mmHg) می‌باشد. آزمایش‌ها موارد زیر را نشان می‌دهند:

WBC= 18000/µL بیلی‌روبین کل ۶.۲ میلی‌گرم در دسی‌لیتر INR =1.8 Alk Phos =420 U/L ،ALT =150 U/L

در سونوگرافی شکمی، کیسه صفرا متسع با دیواره 2mm وCBD متسع (۹ میلی‌متر) بوده اما سنگی قابل مشاهده نیست. مایعات وریدی و آنتی‌بیوتیک وریدی شروع شده است. چند ساعت بعد علائم حیاتی فرق چندانی نکرده است.

اقدام مناسب بعدی چیست؟

تداوم آنتی‌بیوتیک‌های وریدی و ارزیابی 24 ساعت بعد

MRCP اورژانس برای تأیید سنگ صفراوی

ERCP اورژانسی و اسفنکتروتومی

ارجاع جهت کوله سیستوستومی از راه پوست

۵۸- خانم ۲۸ ساله که از قرص ضدبارداری خوراکی استفاده می‌کند، با ضایعه کبدی هیپرواسکولار به سایز ۲۵ میلی‌متر که در MRI با کنتراست در ضایعه، peripheral nodular enhancement و ایزو دنس شدن در تصاویر فاز تاخیری گزارش شده است، جهت ادامه درمان به شما مراجعه می‌کند.

کدام اقدام زیر را توصیه می‌کنید؟

قطع قرص ضد بارداری

معرفی به جراح

آمبولیزاسیون ضایعه

اقدام دیگری لازم نیست.

۵۹- خانم ۴۵ ساله مبتلا به زخم دوازدهه با سابقه خونریزی به علت شکست ریشه‌کنی هلیکوباکتر پیلوری با دو رژیم متفاوت (مقاومت به کلاریترومایسین با کشت تایید شده) به درمانگاه مراجعه کرده است. مصرف NSAID ندارد. گاسترین سرم طبیعی است. ۱۲ هفته پنتوپرازول ۴۰ میلی‌گرم دو بار در روز دریافت کرده است ولی همچنان زخم و عفونت هلیکوباکتر باقی است؟

بهترین اقدام کدام است؟

درمان چهار دارویی با ونوپرازان ۲۰ میلی‌گرم دو بار در روز

ارجاع به جراح جهت واگوتومی و پیلوروپلاستی

رژیم BQT با جایگزینی داکسی سایکلین به جای تتراسیکین

تکرار رژیم چهار دارویی قبلی با لانزوپرازول 30 میلی‌گرم دو بار در روز

۶۰- در مرد ۵۵ ساله با کبد چرب و فیبروز کبدی F3، کدام‌یک ازموارد زیر در کاهش فیبروز کبدی کم‌ترین تاثیر را دارد؟

سیلیمارین

استاتین

Resmetirom

کاهش وزن و ورزش

۶۱- در بیماران با سابقه پیوند کبد، یکی از نگرانی‌ها عود بیماری اولیه است. برای کدام‌یک از بیماری‌های زیر درمان نگاه‌دارنده موفق برای کاهش عود بیماری اولیه وجود ندارد؟

Primary biliary cholangitis

Primary sclerosing cholangitis

Autoimmune hepatitis

Chronic Hepatitis B infection

۶۲- خانم ۵۵ ساله با انسداد چسبنده روده باریک مراجعه کرده است، پس از ۴۸ ساعت باقی ماندن دروضعیت NPO، تخلیه از طریق NG tube و تجویز مایعات داخل وریدی، درد خفیف تداوم دارد. رادیوگرافی شکم ۲۴ ساعت پس از تجویز گاستروگرافین، وجود ماده حاجب در روده بزرگ را نشان می‌دهد.

بهترین اقدام بعدی چیست؟

شروع مایعات صاف و نظارت بر تحمل بیمار

ارجاع جهت آنتروسکوپی

تکرار سی‌تی‌اسکن برای ارزیابی انسداد closed-loop

حفظ وضعیت NPO به مدت ۴۸ ساعت دیگر

۶۳- آقای ۵۰ ساله چاق (BMI 43) با سیروز کبدی با حال عمومی خوب (Well compensated) و عدم وجود آسیت در سونوگرافی به شما مراجعه کرده است. بیمار اعلام می‌کند با وجود تلاش زیاد برای رژیم غذایی و ورزش در ۵ سال گذشته قادر به کاهش وزن نبوده است.

آزمایشات انجام شده به شرح زیر است:

Platelet =115,000

Albumin=3.5

INR=1.2

Fibroscan:14 KPa

موثرترین درمان برای این بیمار کدام است؟

عمل جراحی چاقی

درمان طبی با سیلیمارین

درمان با دو داروی سیلیمارین و استاتین

درمان با ترکیب Resmetirom و استاتین

۶۴- خانم ۳۵ ساله با خستگی، زردی و ALT حدود ۱۵ برابر نرمال مراجعه می‌کند. بیوپسی کبد، هپاتیت interface را با امتیاز HAI 12/18 نشان می‌دهد. IgG= 3200 میلی‌گرم در دسی‌لیتر (طبیعی کمتر از 1600) است و آنتی‌بادی ASMA= 1/160 مثبت است. فعالیت TPMT طبیعی است. کدام‌یک از موارد زیر مناسب‌ترین رژیم درمانی اولیه است؟

پردنیزون 50 میلی‌گرم روزانه + آزاتیوپرین ۵۰ میلی‌گرم روزانه

بودزوناید ۹ میلی‌گرم

بودزوناید ۹ میلی‌گرم+ آزاتیوپرین ۵۰ میلی‌گرم روزانه

پردنیزون 50 میلی‌گرم روزانه

۶۵- در سی‌تی‌اسکن آقای ۵۰ ساله، کیست پانکراس ۳ سانتی‌متری مشاهده می‌شود. EUS-FNA انجام می‌شود و آنالیز مایع کیست موارد زیر را نشان می‌دهد:

CEA: ۵ نانوگرم در میلی‌لیتر گلوکز: ۸۰ میلی‌گرم در دسی‌لیتر سیتولوژی: سلول‌های مکعبی غنی از گلیکوژن

مناسب‌ترین گام بعدی در مدیریت بیمار چیست؟

مشاوره جراحی جهت پانکراتکتومی

تخریب کیست با اتانول به روش آندوسکوپی

اقدام خاصی لازم نیست

EUS/FNB

۶۶- خانم ۴۵ ساله برای بررسی سنگ کلیه سونوگرافی انجام داده است و متوجه پولیپ ۱۲ میلی‌متری در کیسه صفرا شده است. بیمار درد شکم و سابقه بیماری خاصی به جز سنگ کلیه ندارد. قبل از ارجاع بیمار جهت کله سیستکتومی کدام اقدام ضروری است؟

داپلر سونوگرافی شکم و لگن

اندوسونوگرافی

سی‌تی‌اسکن

اقدام خاصی نیاز نیست.

۶۷- آقای ۳۵ ساله با رکتوراژی خفیف و درد ناحیه مقعدی هنگام اجابت مزاج مراجعه کرده است. در معاینه دو fissure عمیق و پهن در ساعت‌های ۳ و ۸ مقعد دیده می‌شود. کدام اقدام در اولویت است؟

اندوسونوگرافی آنال

سونوگرافی پری آنال

MRI لگن

کلونوسکوپی

۶۸- آقای ۵۱ ساله با سابقه کانسر پروستات و فشار خون بالا به دلیل کبد چرب جهت درمان مراجعه کرده است. BMI:37 است و با وجود مراجعه مکرر به متخصص تغذیه، در ۶ ماه اخیر نتوانسته است کاهش وزن مناسب داشته باشد. در بیوپسی کبد MASH با stage فیبروز F2 مطرح شده است. کدام درمان برای ایشان مناسب نمی‌باشد؟

جراحی bariatrric

liraglutide

resmetirom

vitamin E

۶۹- در کدامیک از موارد زیر تجویز آنتی‌بیوتیک پروفیلاکسی ضروری نمی‌باشد؟

گذاشتن PEG در بیمار ۴۵ ساله مبتلا به ALS

دیلاتاسیون مری در بیمار ۶۰ ساله دارای مفصل مصنوعی زانو

آندوسکوپی تشخیصی در بیمار سیروتیک ۳۵ ساله با خونریزی گوارشی

ERCP در بیمار ۴۶ ساله مبتلا به PSC با تنگی غالب

۷۰- خانم ۸۰ ساله با نارسایی قلبی شدید، با درد RUQ و ایکتر و تب مراجعه کرده است. در آزمایشات ALP= 780 و BIL T= 5 و BIL D= 3.5 دارد. در سونوگرافی دیلاتاسیون مجاری صفراوی پروکسیمال به گردن کیسه صفرا و سنگ در گردن کیسه صفرا گزارش شده است. CBD نرمال است.

علاوه بر اقدامات حمایتی و شروع آنتی‌بیوتیک کدام مورد برای ایشان در اولویت می‌باشد؟

ERCP و تعبیه Stent

PTBD

کله سیستوستومی

کله سیستکتومی

۷۱- آقای ۴۸ ساله‌ای به علت خونریزی از مقعد در 3 ماهه گذشته به شما مراجعه کرده است. در کولونوسکوپی تومور رکتوم به فاصله ۷ سانتی‌متر از اسفنکتر مقعد مشاهده می‌شود که در پاتولوژی آدنوکارسینوما گزارش شده است.

اقدام بعدی شما کدام است؟

ارجاع به جراح برای عمل جراحی

مشورت با انکولوژیست برای شیمی درمانی

مشورت با رادیوتراپیست برای رادیوتراپی

درخواست بررسی بیومارکرهای MSI وMMR

۷۲- آقای ۳۵ ساله‌ای در ساعت ۱۲ ظهر با درد بسیار شدید ناگهانی مداوم در ناحیه اپیگاستر به اورژانس آورده شد. او می‌گوید درد از ساعت 10:45 صبح بدون هیچ سابقه‌ای بطور ناگهانی شروع شده و بتدریج به تمام شکم منتشر شده است. در معاینه شکم تندرنس دارد.

با توجه به شرح حال فوق همه اقدامات زیر کمک کننده است بجز :

تروپونین ونوار قلب

آندوسکوپی فوقانی

گرافی ساده شکم

سونوداپلر شکم

۷۳- خانم ۳۵ ساله‌ای با تشخیص کولیت اولسروز با مصرف داروهای بیولوژیک و آزارم بهبودی کامل یافته‌اند. وی نگران ابتلا به کلانژیت اسکلرزانت اولیه (PSC) است. در بررسی آزمایشگاهی:

ALT=29 AST=32 ALP=190 (normal upto 304) TG=220 Cholesterol=250 LDL Cholesterol=130 HDL Cholesterol=34

کدامیک از داروهای زیر ممکن است در پیشگیری از کلانژیت اسکلورزان اولیه (PSC) در این بیمار موثر واقع شود؟

Ursodeoxycholic acid

Atorvastatin

ویتامین E

سیلیمارین

۷۴- خانم ۴۳ ساله‌ای بدلیل ریفلاکس معده تحت درمان با اس امپرازول ۴۰ میلی‌گرم روزانه از ۱۰ سال پیش می‌باشد. در آندوسکوپی بعمل آمده، پنج عدد پولیپ کوچک در ناحیه بادی و دو عدد پولیپ کوچک زیر یک سانتی‌متر دیگر در آنتروم گزارش شده که همگی خارج شده‌اند و تشخیص پاتولوژی منطبق با Fundic gland polyps و بدون شواهد دیسپلازی می‌باشد. سطح گاسترین سرم طبیعی است.

کدامیک از موارد زیر صحیح است؟

توصیه به انجام کولونوسکوپی می گردد.

کاهش مقدار داروی PPI یا تغییر دارو به داروی دیگر لازم است.

نیازمند پیگیری منظم آندوسکوپی می باشد.

نیاز به اقدام تشخیصی یا درمانی بیشتر نمی‌باشد.

۷۵- خانم ۶۰ ساله ۵ سال پیش برای درمان آشالازی تحت POEM قرار گرفته است. ۳ سال بعد بدنبال ابتلا به سرطان سینه، جراحی و رادیوتراپی قفسه سینه برای او انجام شده است. بیمار از ۶ ماه پیش مجدداً دیسفاژی و رگوریتاسیون متناوب داشته و در آندوسکپی و مانومتری عود بیماری آشالازی اثبات شده است.

کدام‌یک از درمان های زیر برای بیمار توصیه نمی‌شود؟

Pneumatic Dilation

Re-POEM

Botulinum toxin injection

Heller myotomy

۷۶- آقای ۳۸ ساله مبتلا به بیماری کرون که تحت درمان با infliximab و آزاتیوپرین می‌باشد، با علائم انسداد نسبی روده متناوب در غیاب سوءجذب مراجعه کرده است. در MRI تنگی فیبروتیک ۲ سانتی‌متری همراه با دیلاتاسیون لوپ‌های پروگزیمال و در غیاب شواهد التهابی در سیگموئید گزارش شده است. آزمایشات التهابی شامل CRP و stool calprotectin طبیعی هستند. در کولونوسکوپی یک تنگی لومینال پارشیل با نمای فیبروتیک در سیگموید گزارش شده که عبور کولونوسکوپ از آن امکان‌پذیر نبوده است. در پاتولوژی از ناحیه تنگی، التهاب خفیف با ارتشاح لنفوپلاسماسل بدون وجود نوتروفیل همراه با فیبروز و بهم ریختگی مختصر کریپت‌ها گزارش شده است.

اقدام درمانی مناسب کدام است؟

Endoscopic balloon dilatation

Surgical stricturoplasty

Surgical resection

Fully covered metallic stent

۷۷- آقای ۴۵ ساله بدون علامت بدلیل چاقی و اختلال پایدار در آنزیم‌های کبدی و با تشخیص کبد چرب در سونوگرافی و فیبرواسکن، ارجاع داده شده است.

AST= 95 U/L, ALT= 122 U/L, ALP= 102 U/L, Bili (T)=1.1 mg/dL, Transferrin saturation (TSAT)= 60%, Ferritin= 585 ng/mL

با شک به بیماری هموکروماتوز تست ژنتیک درخواست می‌شود که HFE C282Y/H63D گزارش می‌گردد.

کدام‌یک از موارد زیر صحیح است؟

تشخیص هموکروماتوز قطعی است و نیاز به فلبوتومی دارد.

کاهش وزن و چک فریتین یک‌سال بعد

MRI برای تعیین ذخایر آهن

بررسی افراد درجه اول خانواده با تست ژنتیک

۷۸- مرد ۳۵ ساله با درد شکم و یرقان و خارش پوست و کاهش وزن ۷ کیلوگرمی به شما مراجعه کرده است. بیمار سابقه IBD ندارند. در بررسی آزمایشگاهی

Total bilirubin=11 direct=8 AST=18 ALT=165 ALP=565 GGT=430 Amylase=56

تصویر سی‌تی‌اسکن شکم و ERCP بیمار را در زیر مشاهده می‌کنید.

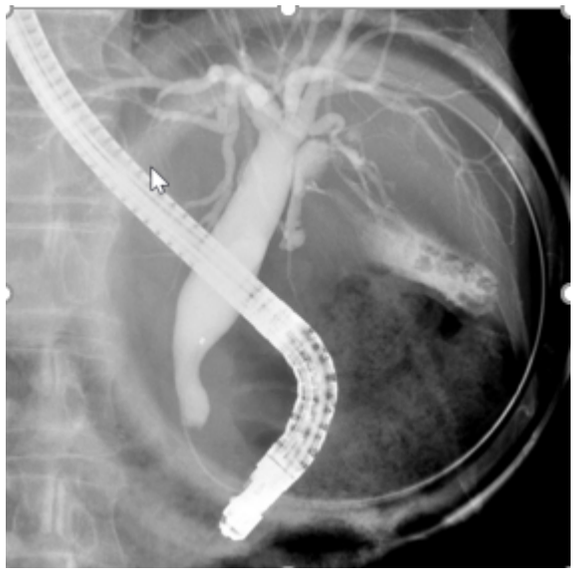

اقدام بعدی شما کدام است؟

اسفنکتروتومی و دیلاتاسیون انتهای مجرای صفراوی

اندازه‌گیری serum IgG4

درمان طبی با یورسو دی‌اکسی‌کولیک و استاتین خوراکی

انجام MRI دینامیک پانکراس

۷۹- خانم ۶۵ ساله دیابتی با شرح حال درد شکم و نفخ و تورم شکم برای مدت یک‌سال به شما مراجعه کرده است. بیمار تهوع بدون استفراغ و یبوست دارد. در معاینه، شکم متورم و پر گاز است. آزمایشهای بیمار، آندوسکوپی و کولونوسکوپی طبیعی است. در سی‌تی‌اسکن شکم و لگن شامل سیتی انتروگرافی فقط دیلاتاسیون لوپ‌های روده باریک بدون توده واضح دیده می‌شود.

مناسب ترین اقدام بعدی کدام است؟

MR enterography

کپسول آندوسکوپی

دبل بالون انتروسکوپی جهت بررسی روده باریک

سینتی گرافی معده و روده باریک و کولون

۸۰- خانم ۴۰ ساله مبتلا به آشالازی تیپ ۲ یک‌سال پیش تحت POEM قرار گرفته و بعد از آن روزی یک عدد پنتوپرازول 40 mgمصرف می‌کند. بیمار در این مدت دیسفاژی خفیف متناوب داشته ولی از سه ماه پیش دیسفاژی شدت پیدا کرده و بیمار در همه وعده‌های غذایی برای رفع آن نیاز به خوردن آب داشته ولی رگورژیتاسیون ندارد.

در مانومتری اخیر IRP=17 mmHg بوده و در Time barium esophagogram احتباس باریم بطول 2 cm در ۳ دقیقه گزارش شده است.

کدام‌یک از درمان‌های زیرارجح است؟

Re POEM

Botulinum toxin injection

Pneumatic Dilation

Heller myotomy

۸۱- خانم 35 ساله با خارش، زردی و افزایش آنزیم‌های کبدی ارجاع شده است. بیمار در حاملگی‌های قبلی خارش پیدا کرده است که با زایمان بهتر شده است. در معاینه هپاتواسپلنومگالی دارد و ضایعات گزانتولاسما اطراف چشم دیده می‌شود. در آزمایشات انجام شده AMA=1/80 مثبت، ANA=1/40 مثبت است.

Serum IgG=1.5g/dL، Billirubin= (T:4.5, D:3.2) در معاینه چشم پزشکی Kayser-Fleischer rings یافت شد و مس سرم افزایش یافته است.

کدام‌یک از یافته‌های فوق نشان دهنده پروگنوز بدتر این بیمار است؟

وجود گزانتولاسما

K.F. Ring

بیلی روبین بالای بیمار

سابقه خارش حاملگی

۸۲- خانم ۴۰ ساله که از ۶ ماه پیش قرص ضدبارداری استفاده می‌کند، از دیروز دچار درد کولیکی پری‌امبلیکال و تهوع شده است. در معاینه شکم متسع بوده ولی rebound tenderness و guarding وجود ندارد. مادر بیمار سابقه ترومبوفلبیت وریدهای عمقی پا داشته است. عکس ساده شکم کمکی به تشخیص نکرده است.

کدام‌یک از موارد زیر بعنوان اقدام تشخیصی بعدی توصیه می‌شود؟

سونوگرافی داپلر

CT با کنتراست وریدی

CT-Angiography

MR enterography

۸۳- آقای ۴۵ ساله با دیس پپسی مراجعه کرده است. در آندوسکوپی زخمی در آنتروم مشاهده و بیوپسی انجام شده است. پیلور و اثنی‌عشر نرمال بوده‌اند. در پاتولوژی آدنوکارسینوم آنتروم معده گزارش شده است. در سی‌تی‌اسکن مولتی اسلایس درگیری غدد لنفاوی پانکراتودودنال گزارش شده است که با آندوسونوگرافی و بیوپسی سوزنی تایید شد.

اقدام درمانی مناسب کدام است ؟

شیمی درمانی نئوادجوانت و جراحی

رادیوتراپی، شیمی درمانی و جراحی

شیمی درمانی و درمان حمایتی- تسکینی

جراحی رادیکال و سپس شیمی درمانی

۸۴- خانم ۵۰ ساله‌ای بدنبال کوله سیستکتومی در دو روز پیش، از صبح امروز دچار درد اپیگاستر و خروج ترشحات صفراوی از محل درن شده است. در سونوگرافی تجمع مایع ۵ سانتی‌متری در بستر کیسه صفرا دارد. در ERCP خروج اندک ماده حاجب از شاخه‌های محیطی مجرای هپاتیک راست بدون شواهدی از سنگ یا آسیب مجرا مشاهده می‌گردد.

بهترین انتخاب درمانی کدام‌یک از موارد زیر می‌باشد؟

اسفنکتروتومی بدون تعبیه استنت

درناژ مایع از طریق سونوگرافی

ارجاع به جراح جهت هپاتیکوژژنوستومی

تعبیه استنت پلاستیکی بدون اسفنکتروتومی

۸۵- آقای ۵۵ ساله با شکایت درد شکمی و کاهش وزن از ۲ ماه پیش مراجعه کرده است. در سی‌تی‌اسکن یک توده ۲ سانتی‌متری در ناحیه بادی پانکراس بدون متاستاز و بدون درگیری عروق مزانتریک، ورید پورت و شریان سلیاک گزارش می‌گردد. شریان و ورید طحالی بصورت مجاورتی بوسیله تومور درگیر هستند. در نمونه‌برداری به روش اندوسونوگرافی، تشخیص سرطان پانکراس قطعی می‌باشد. آزمایشات کبدی و تومور مارکرها طبیعی هستند.

مناسب‌ترین اقدام بعدی کدام‌یک از موارد زیر می‌باشد؟

Surgical resection

Neoadjuvant chemotherapy

PET-CT scan

Staging laparoscopy

۸۶- در خانم ۲۸ ساله‌ای با دیسپپسی و کاهش وزن، آندوسکوپی انجام شده که بیانگر کانسر منتشر در تنه معده بوده است. در بیوپسی Signet ring adenocarcinoma گزارش شده است. در مطالعه ژنتیک E-cadherin coding CDH1 gene مثبت گزارش شد.

کدام‌یک از ارگانهای دیگر این بیمار باید مورد تجسس برای کانسر همزمان قرار گیرد؟

رحم

پستان

تخمدان

کولون

۸۷- آقای ۵۸ ساله‌ای مبتلا به کولیت اولسراتیو، از ۳ سال قبل تحت درمان با آمپول اینفلکسیمب می‌باشد. بیمار مصرف سیگار از ۲۰ سال قبل داشته و سابقه یکبار ترومبوفلبیت وریدهای عمقی پا دارد. اخیرا دچار علائم خارش و التهاب پوستی پوسته دار (scaly skin rash) در زانوها و آرنج، ورم انگشتان دست و پا و درد مفاصل شده که به درمانهای موضعی جواب نداده است.

مناسب‌ترین درمان بعدی در این بیمار کدام است؟

آدالیمومب ۴۰ هر ۲ هفته یکبار

توفاسیتینیب ۱۰ میلی‌گرم صبح و شب

اضافه کردن سولفاسالازین به رمیکید

درمان با ustekinumab

۸۸- خانم ۴۲ ساله با تشخیص پولیپ پروگزیمال معده تحت بیوپسی قرار گرفته و تشخیص پاتولوژی منطبق بر تومور نوروآندوکرین (G1) می‌باشد. در اندوسونوگرافی یک ضایعه ۱۶ میلی‌متری محدود به لایه‌های مخاط و زیر مخاط و بدون لنفادنوپاتی مشاهده شده است. بیوپسی مخاط اطراف ضایعه و سایر نواحی فاقد آتروفی است و سطح گاسترین سرم طبیعی می‌باشد. در PET dotatate شواهدی از درگیری سایر اعضا ندارد.

مناسب‌ترین اقدام درمانی کدام است؟

Surgery and local lymph node resection

Endoscopic submucosal dissection

Medical management

Endoscopic full-thickness resection (EFTR)

۸۹- آقای ۳۲ ساله مبتلا به هپاتیت خودایمنی از ۵ سال قبل هستند. در ۲ سال گذشته آنزیم‌های کبدی با مصرف روزانه ۵۰ میلی‌گرم آزاتیوپرین نرمال مانده است. اخیرا بیوپسی کبد انجام شده است، در مورد قطع درمان با شما مشورت می‌کند.

کدام یافته در این مرحله قوی‌ترین پیش‌بینی کننده قطع موفقیت آمیز درمان بدون عود است؟

تداوم بهبودی بیوشیمیایی بیش از ۱۲ ماه

منفی شدن LKM, ANA Anti

فقدان interface hepatitis در بیوپسی

منفی بودن HLA-DR3

۹۰- کدام‌یک از موارد زیر در مورد تجویز اوزانیمود در بیماران کولیت اولسراتیو متوسط تا شدید صحیح است؟

می‌توانیم بعنوان خط اول درمان استفاده کنیم.

در بیمار مقاوم به vedolizumab تاثیر دارو مشابه بیماران naive است.

تاثیرآن درموارد عدم پاسخ به Anti TNF ها بهتر از بیماران naive است.

در extraintestinal manifestation موثرتر از بقیه داروهاست.

۹۱- آقای ۴۲ ساله‌ای که با تب و درد ناحیه RUQ و زردی از 3 روز قبل مراجعه نموده است. برای بیمار تشخیص Acute cholangitis به علت سنگ CBD، داده شده است.

انجام کدام‌یک از گزینه‌های آندوسکوپیک زیر ممنوع است؟

Balloon extraction

Occlusive cholangiography

Wire basket extraction

Mechanical lithotripsy

۹۲- در بیماران سیروتیک، مصرف کدام‌یک از داروهای زیر در ایجاد آسیت مقاوم به دیورتیک نقش بیشتری دارد؟

Celecoxib

Pregabalin

Naproxen

Oxycodone

۹۳- خانم ۴۱ ساله ای بدلیل dyspepsia اندوسکوپی و بیوپسی انجام داده و در گزارش پاتولوژی نمونه معده Corpus complete intestinal metaplasia without dysplasia دیده می‌شود. نمونه معده از نظر هلیکو باکتر منفی بوده است. سابقه خانوادگی سرطان معده ندارد.

آندوسکوپی بعدی در چه زمانی لازم است انجام شود؟

۱ سال بعد

۳ سال بعد

۵ سال بعد

۱۰ سال بعد

۹۴- آقای ۳۵ ساله با اعتیاد به تریاک، به دلیل غیرطبیعی بودن آزمایشات کبدی به شما ارجاع داده شده است. INR=2.1، آنزیم‌های کبد ۴ تا ۵ برابر نرمال و در سونوگرافی سیروز و آسیت متوسط گزارش شده است. HCV RNA کیفی مثبت است با MELD=14.

کدام‌یک از اقدامات، زیر را برای این بیمار در این مرحله مناسب می‌دانید؟

انجام پیوند کبد

درمان با Sof/velpa/Riba

درمان با Grazoprevir/ elbasvir

درمان با Glecaprevir/pibrentasvir

۹۵- خانم ۵۸ ساله‌ای بدون علامت، بدلیل وجود یک ضایعه سیستیک پانکراس در سونوگرافی شکم به شما مراجعه کرده است. در بررسی CT Scan یک Multi cystic lesion سه و نیم سانتی‌متری همراه با central Scar و دیواره کاملا مشخص در ناحیه تنه پانکراس دیده می‌شود.

تصمیم شما چیست؟

انجام EUS-FNA

مشاوره جراحی جهت surgical resection

اقدام خاصی لازم نیست

انجامMRI با تزریق

۹۶- خانم ۴۵ ساله با سابقه اسکلرودرمی سیستمیک از ۱۰ سال قبل و دیسفاژی از ۳ سال قبل اکنون با تشدید رفلاکس، اختلال در دفع، اتساع شکم و کاهش وزن مراجعه کرده است. سی‌تی آنتروگرافی را در نمای زیر مشاهده می‌کنید.

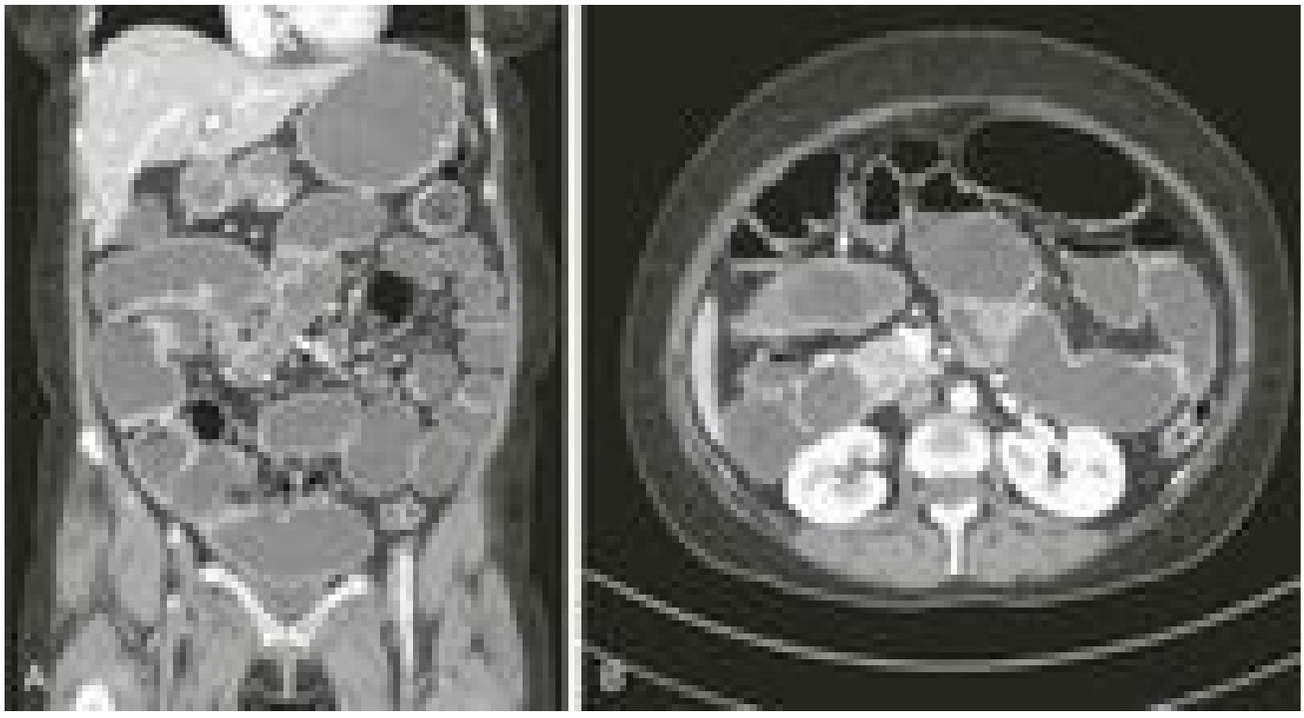

در درمان اختلال روده کوچک و بزرگ این بیمار همه داروهای زیر ممکن است موثر باشند بجز:

Prucalopride

Lactulose

Erythromycin

Octreotide

۹۷- خانم ۳۲ ساله‌ای در ماه هفتم حاملگی با تست HBsAg مثبت، LFT نرمال و همچنین سونوگرافی کبد نرمال به شما ارجاع داده شده است. AFP=38 است.

پیشنهاد شما چیست؟

شروع درمان با تنوفوویر

Dynamic MRI کبد

فیبرواسکن کبد

درخواست آزمایش HBV-DNA کمی

۹۸- آقای ۴۹ ساله بدلیل یرقان و خارش از ۲ ماه قبل به شما مراجعه کرده است. در MRCP انجام شده double duct sign دیده شده است.

کدام‌یک از تشخیص‌های افتراقی زیر کمتر مطرح می‌باشد؟

Autoimmune pancreatitis

Ampulary carcinoma

Distal CBD stone

Pancreatic cancer

۹۹- خانم ۳۶ ساله کاندید Endoscopic papillectomy برای درمان آدنوم ناحیه آمپول واتر است .

همه اقدامات زیر برای بیمار مناسب است، بجز:

انجام اسفنکتروتومی

تعبیه استنت پانکراس

تزریق سالین زیر مخاطی

تجویز ایندومتاسین رکتال

۱۰۰- بیماری با Drooling وعدم توانایی بلع بزاق که از ۴ ساعت پیش حین خوردن غذای بدون استخوان ایجاد شده است، مراجعه کرده است. قبلا نیز یکبار این گیر کردن اتفاق افتاده اما پس از دو ساعت خودبخود برطرف شده است. در حال حاضر بیمار علامت دیگری ندارد. معاینه فیزیکی طبیعی است.

قبل از اقدام به آندوسکوپی، انجام کدام مورد را توصیه می‌کنید؟

سی‌تی‌اسکن با کنتراست خوراکی و تزریقی

عکس لترال و روبروی قفسه سینه

بررسی بیشتر نیاز ندارد.

بررسی مری با بلع گاستروگرافین

۱۰۱- مرد 34 ساله‌ای به دلیل سرطان متاستاتیک کلیه تحت بررسی و درمان بوده است ولی در حال حاضر امیدی به بهبودی وجود ندارد. با توجه دیدگاه‌های اسلامی، در مراقبت‌های پایان زندگی در این بیمار که دچار درد و رنج شدید می‌باشد، کدام تصمیم لزوما باید انجام گیرد؟

با توجه به جوان بودن بیمار، استفاده از تمام مراقبت‌های پیشرفته با هر قیمت

عدم حمایت از درخواست‌های خانواده او برای بهره‌مندی از تمام امکانات بیمارستان

درمان‌های تسکینی و کنترل درد

بررسی درخواست بیمار جهت خاتمه حیات او با داروهای مسکن در کمیته اخلاق

۱۰۲- یکی از همکاران مورد اعتماد شما در یک کلینیک خصوصی اقدامات طب مکمل و پزشکی سنتی برای بیماران ارائه می‌کند. اخیرا درمان جدیدی شامل تزریق سرنگ‌های آماده حاوی پلاکت غلیظ شده (PRP) را در پوست و مفصل زانو انجام می‌دهد. وی از شما درخواست دارد بیماران خود را برای این درمان جدید معرفی نمایید. مطالعه مقالات موجود نشانگر مطالعه موفق درمان در مطالعات حیوانی و در کارآزمایی بالینی محدود در انسان‌ها بوده است. از منظر اخلاقی، معرفی بیماران برای انجام این درمان جدید مورد قبول است یا خیر؟

شکی نیست که تجویز درمان جدید، با احتمال تاثیر قابل قبول، مشکل اخلاقی ندارد.

به هیچ وجه نباید این دارو تجویز شود چون هنوز به تایید قطعی نرسیده است.

بر حسب وضعیت مالی بیمار و سود درمانی که عاید او خواهد شد، باید در مورد تجویز این درمان تصمیم گرفت.

تجویز این درمان جدید فقط پس از تایید کمیته اخلاق، توضیح درمان استاندارد موجود و بیان تحقیقاتی بودن درمان جدید برای بیمار و پس از اخذ رضایت آگاهانه از او صحیح خواهد بود.